FACULTÉ DE MÉDECINE DE PARIS

ANNÉE 1936 — N° 133

THÈSE

POUR

LE DOCTORAT EN MÉDECINE

(DIPLÔME D'ÉTAT)

PAR

Pierre CHADOURNE

Né le 13 mai 1901 à Brive (Corrèze)

Ancien Interne des Hôpitaux de Paris

L'ATELECTASIE DU PARENCHYME SAIN DANS LA TUBERCULOSE PULMONAIRE

Président : M. F. BEZANÇON, *Professeur.*

G. DOIN & Cie

= ÉDITEURS =

8, PLACE DE L'ODÉON, PARIS (6e)

= 1936 =

Tous droits réservés

Digitized by the Internet Archive
in 2026

https://archive.org/details/IA40152020_0005

L'ATELECTASIE DU PARENCHYME SAIN

DANS LA

TUBERCULOSE PULMONAIRE

FACULTÉ DE MÉDECINE DE PARIS

Année 1936 — **THÈSE** — N° —

POUR

LE DOCTORAT EN MÉDECINE

(Diplôme d'État)

PAR

Pierre CHADOURNE

Né le 13 mai 1901 à Brive (Corrèze)

Ancien Interne des Hôpitaux de Paris

L'ATELECTASIE DU PARENCHYME SAIN DANS LA TUBERCULOSE PULMONAIRE

Président : M. F. BEZANÇON, *Professeur.*

G. DOIN & Cie

= ÉDITEURS =

8, PLACE DE L'ODÉON, PARIS (6e)

= 1936 =

Tous droits réservés

LE DOYEN . . . . . ROUSSY.

I. — PROFESSEURS

	MM.
Anatomie	ROUVIÈRE.
Physiologie	Léon BINET.
Physique médicale	STROHL.
Chimie médicale	DESGREZ.
Bactériologie	Robert DEBRE.
Parasitologie et histoire naturelle médicale	BRUMPT.
Pathologie médicale et générale	BAUDOUIN.
Pathologie chirurgicale	CHEVASSU
Anatomie pathologique	ROUSSY.
Histologie	CHAMPY.
Pharmacologie et matière médicale	TIFFENEAU.
Thérapeutique	HARVIER.
Hygiène et médecine préventive	TANON.
Médecine légale	BALTHAZARD
Histoire de la médecine et de la chirurgie	LAIGNEL-LAVASTNE
Pathologie expérimentale et comparée	FIESSINGER.
Hydrologie thérapeutique et climatologie	Maurice VILLARET
Clinique médicale	LOEPER. CARNOT. CLERC. Marcel LABBÉ.
Hygiène et clinique de la première enfnce	LEREBOULLET.
Clinique des maladies des enfants	NOBÉCOURT.
Clinique des maladies mentales et des maladies de l'encéphale	H. CLAUDE.
Clinique des maladies cutanées et syphilitiques	GOUGEROT.
Clinique des maladies du système nerveux	GUILLAIN.
Clinique des maladies infectieuses	LEMIERRE.
Clinique chirurgicale	CUNÉO. GOSSET. GRÉGOIRE. LENORMANT.
Clinique ophtalmologique	TERRIEN.
Clinique urologique	MARION.
Clinique d'accouchements	BRINDEAU. COUVELAIRE. JEANNIN.
Clinique gynécologique	N..
Clinique chirurgicale infantile et orthopédie	OMBRÉDANNE.
Clinique thérapeutique médicale	RATHERY.
Clinique oto-rhino-laryngologique	LEMAITRE.
Clinique thérapeutique chirurgicale	Pierre DUVAL.
Clinique propédeutique	SERGENT.
Clinique de la Tuberculose	BEZANÇON.
Clinique chirurgicale orthopédique de l'adulte	MATHIEU.
Professeurs sans chaire	HOVELACQUE. MULON. OLIVIER. VERNE. MOCQUOT.

II. — AGRÉGÉS EN EXERCICE

MM.

BENARD (Henri). Pathologie médicale
BERNARD Étienne. Pathologie médicale.
BESANÇON (Justin). Hydrologie.
BOULIN. . . Pathologie médicale.
BULLIARD. . Histologie.
CATHALA . . Pathologie médicale.
CHEVALLIER . Pathologie médicale.
DOGNON . . Physique.
FEY . . . Urologie.
GALLIARD. . Parasitologie.
GASTINEL. . Bactériologie.
DE GAUDART D'ALLAINES. . Pathologie chirurgicale.
GAYET. . . Physiologie.
GIROUD . . Histologie.
HAGUENAU. . Pathologie médicale.
HAGPHEN . . Oto-rhino-laryngologie.
HAZARD . . Pharmacologie.
HUGUENIN. . Anatomie pathologique
JOANNON . Hygiène.
LABBÉ (Henri). Chimie biologique.
LACOMME . . Obstétrique.
LANTUÉJOUL . Obstétrique.

MM.

LAROCHE (Guy). Pathologie médicale.
LEMAIRE . . Pathologie expérimentale.
LEVEUF. . . Pathologie chirurgicale.
Mlle J. LÉVY . Pharmacologie.
LÉVY-VALENSI. Neurologie et Psychiâtrie.
MOREAU . . Pathologie médicale.
MOULONGUET. Pathologie chirurgicale.
MOUQUIN . . Pathologie médicale
OBERLING. . Anatomie pathologique.
PETIT-DUTAILLIS. Pathologie chirurgicale.
PIÉDELIEVRE . Médecine légale.
PORTES . . Obstétrique.
RICHET . . Physiologie.
SANNIÉ . . Chimie biologique.
SÉNÈQUE . . Pathologie chirurgicale.
TROISIER. . Pathologie expérimentale.
TURPIN . . Pathologie médicale.
VIGNES. . . Obstétrique.
WILMOTH . . Pathologie chirurgicale.

III. — AGRÉGÉS RAPPELÉS A L'EXERCICE

pour le service des examens

MM.

ALGLAVE. . Pathologie chirurgicale.
BUSQUET . Pharmacologie.
CHAILLEY-BERT. Physiologie.

MM.

LEROUX. . Anatomie pathologique.
NEVEU-LEMAIRE. Parasitologie.

IV. — AGRÉGÉS CHARGÉS DE COURS DE CLINIQUE ANNEXE

à titre permanent.

MM.	
ABRAMI . .	Clinique médicale.
ALAJOUANINE	
AUBERTIN .	
BRULÉ . .	
CHABROL. .	
CHIRAY . .	
DONZELOT .	
DUVOIR . .	
LIAN . . .	
PASTEUR-VALLÉRY-RADOT	
SÉZARY . .	

MM.	
BASSET. .	Clinique chirurgicale.
BROCQ . .	
CADENAT .	
GATELLIER.	
HEITZ-BOYER	
MOURE. .	
QUÉNU. .	
SCHWARTZ	
VELTER .	

ECALLE . .	Clinique obstétricale.
GUÉNIOT. .	
LE LORIER .	
LÉVY-SOLAL.	
METZGER. .	

V. — CHARGÉS DE COURS

MM.	
CHAILLEY-BERT, agrégé . .	Éducation physique.
LEDOUX-LEBARD	Radiologie clinique.
WEIL-HALLE.	Puériculture.

Par délibération en date du 9 décembre 1798, l'Ecole a arrêté que les opinions émises dans les dissertations qui lui seront présentées, doivent être considérées comme propres à leurs auteurs et qu'elle n'entend leur donner aucune approbation ni improbation.

A LA MÉMOIRE DE MON FRÈRE LOUIS

A MA MÈRE

A MON PÈRE

A MES FRÈRES

A MON AMI F. CARDIS

Avec toute ma reconnaissance.

A MON MAITRE ET PRÉSIDENT DE THÈSE :

MONSIEUR LE PROFESSEUR F. BEZANÇON

Professeur de la Clinique de la Tuberculose
à la Faculté de Médecine de Paris.
Membre de l'Académie de Médecine.

A MON MAITRE :

LE DOCTEUR E. RIST

Membre de l'Académie de Médecine.
Médecin de l'Hôpital Laënnec.

A Monsieur le Docteur Jean MORIN

Privat Docent à la Faculté de Médecine de Lausanne.
Directeur des Sanatoria Populaires de Leysin.

Dont j'ai eu l'honneur d'être l'assistant au Sanatorium des Alpes Vaudoises.

et

A Messieurs les Docteurs

CARDIS, FRŒHLICH, GALLAND, GILBERT,
HOURIET, JEANNERET, MICHETTI,
ROSSEL, STEINER, DE RHAM

Avec mes remerciements pour l'aide et la documentation qu'ils ont bien voulu me fournir pour cet ouvrage.

AUX MEMBRES
DE LA SOCIÉTÉ MÉDICALE DE LEYSIN

A Monsieur le Professeur LEMIERRE

A Monsieur le Docteur LAUBRY

Médecin des Hôpitaux.

A M. le Docteur PASTEUR VALLERY RADOT

Professeur agrégé à la Faculté.
Médecin des Hôpitaux.

A Monsieur le Docteur CARRIÉ

Médecin des Hôpitaux.

A MES MAITRES DANS LES HOPITAUX :

MM. LE PROFESSEUR HARTMANN

LE PROFESSEUR WIDAL i. m.

Externat.

MM. LE DOCTEUR LARDENNOIS

LE DOCTEUR ENRIQUEZ i. m.

LE PROFESSEUR BEZANÇON

Internat.

MM. LE DOCTEUR CHIRAY

LE DOCTEUR BASSET

LE DOCTEUR HUTINEL i. m.

LE DOCTEUR ENRIQUEZ i. m.

LE DOCTEUR PASTEUR VALLERY RADOT

LE DOCTEUR FLANDIN

LE DOCTEUR RIST

A Messieurs les Docteurs

LARGET, OURY, DE GENNES,
LEIBOVICI, PELISSIER

A MM. le Docteur COULAUD

le Docteur BRISSAUD

le Docteur HAUTEFEUILLE

le Docteur BLANCHY

A M. le Docteur BRAUN

A MM. le Docteur BERNOU

le Docteur d'HOUR

A MES AMIS LES DOCTEURS :

ARNAUD, D'AUBIGNÉ, BRANDY, BOURGUIGNON, CAMPAUX, CLÉMENT, MICHEL COMTE, DESCOMPS, DUCLOS, JERAMEC, REYT, ROULET, SIMON, ZADOCK KAHN

A MES AMIS LHOSTE

L'ATELECTASIE DU PARENCHYME SAIN
DANS LA TUBERCULOSE PULMONAIRE

INTRODUCTION

Connue depuis longtemps par les anatomistes, ce n'est que depuis quelques années que l'atélectasie a conquis sa place dans le domaine clinique et que de fait purement histologique elle est devenue un fait de diagnostic.

L'atélectasie est un état physiologique anormal du parenchyme sain, véritable état d'exclusion fonctionnelle; il peut, pendant une durée assez longue, n'entraîner aucun désordre de structure (ce qui permet parfois une résolution complète et rapide), mais aussi aboutir à une sclérose dense du territoire pulmonaire atteint.

C'est aux Rayons X que l'atélectasie doit son entrée relativement récente dans la pathologie thoracique. La connaissance de l'atélectasie post-opératoire en particulier a permis d'établir le syndrome radiologique de l'atélectasie; l'expérimentation en a confirmé l'exactitude. C'est donc sur des éléments précis que le diagnostic d'atélectasie peut maintenant être posé dans de nombreuses affections thoraciques et dans la tuberculose en particulier.

Dans ces dix dernières années seulement, l'atélectasie dans la tuberculose s'est enrichie de très nombreux travaux :

En Amérique parut en 1925 le travail de Farris sur ce sujet, qui fut suivi peu après par les recherches de Hen-

nell et Stivelmann, Coryllos et ses élèves, Packard Llyod, Glenn, Korol, Eloesser, etc.

Jacobaeus et ses collaborateurs Westermark, Wallgreen, ont établi une documentation clinique très étendue et ont montré entre autres l'influence mécanique de l'atélectasie sur les lésions tuberculeuses et les bronches.

En Italie, l'atélectasie aiguë a été l'objet d'importantes recherches pathogéniques parmi lesquelles celles de Viola, de Benedetti, qui, soulignant l'importance de la contractilité réflexe du parenchyme pulmonaire, ont suscité un bon nombre de travaux physiologiques sur ce sujet.

Fleischner (Vienne) parmi les auteurs de langue allemande a montré et élargi l'étendue du domaine de l'atélectasie dans la tuberculose.

En Suisse, de nombreux travaux sont issus de l'école de Leysin, parmi lesquels ceux de Cardis, Jeanneret et Famé, Fröehlich, Galland, Houriet.

En France, Ameuille, Bernou ont exposé depuis longtemps l'intérêt de l'atélectasie dans le pneumothorax et, parmi les principaux travaux, il faut citer ceux de Sergent et Vibert, Pruvost, Naveau, Grellety Bosviel, Cordier.

L'étude de l'atélectasie dans la tuberculose est riche d'intérêt à plusieurs titres : diagnostique, pronostique et biologique.

L'atélectasie vient juxtaposer dans un poumon tuberculeux, à côté des lésions vraies, des opacités radiologiques parfois très étendues qui ne sont pas « lésionnelles », mais ont longtemps passé pour telles. Elles peuvent et doivent être différenciées.

Le pronostic d'une condensation atélectasique en effet est tout autre que celui d'une lésion. N'entraînant jamais aucun trouble toxique, elle doit sa gravité avant tout à sa durée et à son étendue, à la réduction du champ pulmonaire qu'elle détermine. Mais elle peut, par le déséquilibre

qu'elle crée dans le thorax, avoir une action néfaste mécanique sur les organes de la cage thoracique ou les lésions tuberculeuses.

Le problème pathogénique de l'atélectasie se retrouve avec toute sa complexité dans la tuberculose; tantôt l'obstruction des grosses bronches est en cause et son étude a contribué à souligner l'importance des lésions bronchiques tuberculeuses propres ou le rôle des lésions péri-bronchiques. Mais bien souvent l'atélectasie ne relève pas d'une obstruction mécanique, et son déterminisme soulève les problèmes de la fonction bronchiolaire, de la contraction pulmonaire propre et des réflexes qui les déterminent, c'est-à-dire de la dynamique active pulmonaire.

Au point de vue physiopathologique, l'atélectasie réalise expérimentalement un terrain défavorable à l'évolution des processus tuberculeux, elle est en plus facteur de fibrose. Aussi certains auteurs (américains surtout) ont-ils voulu voir dans l'atélectasie un processus de limitation ou d'encerclement des lésions et un processus curateur. Ces théories, un peu hâtives, ne trouvent pas leur justification en clinique. Peut-être l'atélectasie purement périlésionnelle est-elle favorable à l'arrêt évolutif d'une lésion? Par contre la plupart des atélectasies massives chroniques apparaissent au cours de la tuberculose comme des complications plus ou moins défavorables.

Dans la première partie de cet ouvrage, une terminologie précise sera établie afin de distinguer, sans équivoque possible, les phénomènes du collapsus de ceux de l'atélectasie.

Les problèmes généraux de diagnostic, d'action sur l'équilibre dynamique thoracique, de la nature de l'opacité radiologique, de l'anatomie pathologique seront étudiés ainsi que ceux de la pathogénie dans son ensemble.

Dans la deuxième partie, d'après les nombreuses observations parues dans la littérature et la documentation cli-

nique mise aimablement à notre disposition par nos confrères phtisiologues de Leysin que nous remercions ici, une classification des types cliniques de l'atélectasie dans la tuberculose sera établie et ceux-ci seront étudiés au point de vue pathogénique, diagnostique ou thérapeutique.

PREMIÈRE PARTIE

DÉFINITIONS ET TERMINOLOGIE

CHAPITRE PREMIER

ATÉLECTASIE. COLLAPSUS. COLLAPSUS, ATÉLECTASIQUE,

Une grande confusion règne dans l'emploi des trois termes : atélectasie, collapsus et collapsus atélectasique, qui ne sont pas synonymes mais qui désignent chacun spécifiquement un état précis.

Cette confusion tient à des motifs divers.

Certains auteurs emploient exclusivement l'un de ces termes pour désigner l'ensemble de ces états et donnent à ce mot un sens par trop élargi : ainsi atélectasie peut être amené à désigner de simples états d'affaissement pulmonaire de nature lésionnelle ou fonctionnelle (Korol); parfois certains de ces états annoncent l'atélectasie, mais n'en sont pas encore. Par contre, collapsus sert souvent à désigner et l'atélectasie et le collapsus, comme si ces états représentaient les degrés progressifs d'un même phénomène : l'affaissement pulmonaire; c'est là une erreur.

Nombre d'auteurs américains emploient indifféremment les mots atélectasie ou collapsus pour désigner les mêmes faits d'atélectasie; Jacobaeus et les auteurs nordiques usent du mot collapsus dans le sens atélectasie; au contraire les auteurs de langue allemande et Fleischner en particulier utilisent strictement le terme atélectasie dans le sens de sa définition anatomique, et le terme collapsus dans le sens large de réduction volumétrique, d'affaissement pulmonaire.

En Italie et en France, collapsus pulmonaire aigu désigne l'atélectasie post-opératoire.

L'emploi injustifié de ces termes aboutit à des erreurs d'interprétation des images radiologiques, telles que dans des discussions scientifiques récentes, des auteurs s'élevaient justement contre l'abus du terme atélectasie et des « ombres atélectasiques qui commencent à foisonner sur les films » (Burnand). L'existence même d'une atélectasie radiologiquement claire, a pu être discutée! Il est donc utile de préciser et d'unifier cette terminologie.

Une définition exacte de l'atélectasie ou du collapsus doit être basée sur une conception anatomique et physiologique. La pathogénie trop complexe, multiple et encore obscure sur bien des points, ne permet pas d'utiliser une conception causale; c'est en partie à son emploi injustifié que sont dues les confusions des définitions classiques. La radiologie, elle, est susceptible de nous renseigner avec exactitude. Aussi les définitions que nous proposons reposent-elles sur le groupement de ces trois éléments : anatomique, physiologique et radiologique. *L'atélectasie est un état anatomo-physiologique du parenchyme pulmonaire sain, caractérisé :*

anatomiquement : par la disparition du contenu aérien du poumon, l'affaissement des alvéoles et la réduction volumétrique du poumon;

physiologiquement : par *l'exclusion fonctionnelle totale* du territoire atélectasié;

radiologiquement : par la condensation, la rétraction et l'immobilité fonctionnelle *totale* du parenchyme atteint.

Telle est la définition à la fois générale et complète de l'atélectasie pulmonaire; mais il faut insister sur le fait que l'atélectasie est un *état du parenchyme sain, état anatomo-*

physiologique non lésionnel et indépendant de tout affaissement exogène du poumon.

Toute atélectasie vraie est susceptible, *in vivo*, *de disparition totale avec restitution anatomique et fonctionnelle complète*, c'est un état *réversible*, et, *in vitro*, de permettre la réinsufflation pulmonaire; ceci dans les limites où la durée trop prolongée de cet état ou la survenue de phénomènes inflammatoires n'a pas apporté de modifications histologiques profondes rendant irréversible l'atélectasie.

Conception classique de l'atélectasie de compression et de résorption.

Les traités classiques distinguent deux types d'atélectasie. Suivant que l'affaissement pulmonaire précède la disparition du contenu aérien ou que cette dernière est préalable à l'affaissement pulmonaire, c'est-à-dire, suivant que la réduction volumétrique du poumon est exogène ou endogène, il s'agit :

1° *D'atélectasie de compression* dite encore « *atélectasie de collapsus* ».

2° *D'atélectasie de résorption* dite « *par obstruction bronchique* ».

Cette conception expose à confusion :

1° Parce qu'elle est *pathogénique :*

a) Nous connaissons l'absence fréquente d'un véritable obstacle mécanique au niveau des grosses bronches et insuffisamment la nature et le déterminisme des phénomènes d'obstruction bronchiolaire pour baser une définition sur eux.

b) Nous ignorons si le collapsus peut provoquer l'atélectasie vraie et par quel mécanisme il le pourrait.

2° Parce qu'elle confond dans le même groupe les phénomènes anatomo-physiologiques de collapsus et d'atélectasie qui sont essentiellement différents.

Pour rendre compte de la réalité des faits et ne pas préjuger d'une pathogénie incomplètement connue, ces phénomènes doivent être divisés en trois ordres.

a) Atélectasie et collapsus d'une part, termes qui se différencient nettement et même s'opposent.

b) Collapsus atélectasique, terme qui groupe les états atélectasiques du poumon sous collapsus.

I. — ATÉLECTASIE OU ATÉLECTASIE DE RÉSORPTION (dite encore « Atélectasie par obstruction »).

Toute atélectasie vraie étant une atélectasie de résorption, nous la désignerons par abréviation : atélectasie.

Sa désignation commune : atélectasie d'obstruction, présume à tort de sa pathogénie. Toutefois il est incontestable que, pour qu'il y ait atélectasie et résorption de l'air, les voies bronchiques doivent être imperméables (aucune sténose bronchique incomplète n'aboutit à l'atélectasie). Il est certain d'autre part que toute obstruction complète d'un gros tronc bronchique détermine une atélectasie. Mais dans bon nombre de cas en clinique, on ne trouve pas d'obstruction des gros troncs bronchiques, et ceci aussi bien dans la tuberculose que dans l'atélectasie post-opératoire. On est amené pour l'explication de ces faits à diverses hypothèses, parmi lesquelles *l'occlusion* fonctionnelle ou lésionnelle des bronchioles est la plus plausible. Mais celle-ci, à elle seule, ne paraît pas rendre compte entièrement des phénomènes d'atélectasie. Donc il est aussi inexact de ne vouloir faire entrer dans l'atélectasie de résorption que les faits d'obstruction complète des gros troncs bronchiques, comme le font nombre d'auteurs (qui appellent collapsus des atélec-

tasies où l'obstruction bronchique ne fait pas sa preuve) que de dénommer atélectasie d'obstruction toutes les atélectasies de résorption.

Les caractères anatomiques définissent d'une façon générale et sûre cette atélectasie.

Décrit par Legendre et Bailly en 1844, cet état du parenchyme pulmonaire réalise l'analogue de l'état fœtal du poumon qui n'a pas respiré pour lequel Jörg en 1832 créa le terme d'atélectasie.

Le tissu pulmonaire est d'une couleur rouge violacé, dense, et s'enfonce dans l'eau. Les alvéoles sont affaissés, tassés les uns contre les autres et leur épithélium tend à prendre la forme cubique; les vaisseaux sanguins et lymphatiques ont conservé leur volume habituel ou parfois sont dilatés et présentent de la stase (ces phénomènes de congestion et de stase variables dans leur degré, sont pratiquement constants dans les cas récents et leur origine est complexe).

Cette réduction volumétrique portant uniquement sur les cavités aériennes est le fait distinctif de l'atélectasie. Nous verrons ultérieurement ses conséquences.

Mais les phénomènes anatomiques ne se réduisent pas seulement à ces éléments principaux : accolement des parois alvéolaires et métaplasie épithéliale. Parfois, à la turgescence vasculaire s'associe de l'œdème alvéolaire; tardivement l'atelectasie peut présenter toute une série d'altérations histologiques qui déformeront son aspect primitif.

L'atélectasie peut réaliser dans la tuberculose soit le type massif atteignant un poumon ou un lobe, soit le type parcellaire, polylobulaire. Elle peut être aiguë et transitoire ou persistante et chronique.

A ces caractères anatomiques bien définis, s'ajoute l'état physiologique d'*exclusion fonctionnelle totale.* Un territoire

atélectasié ne respire pas, il est immobile et ne subit que des mouvements d'entraînement ou de traction passifs.

L'atélectasie vraie ne présente donc pas de degrés, elle est toujours marquée par la disparition totale du contenu aérien; seul varie le *degré de rétraction* du territoire atélectasié.

Rétractilité et rétraction sont deux caractères constants. La zone atélectasiée tend à occuper le volume minimum mais cette rétraction ne peut se faire qu'aux dépens de la paroi ou de la distension des parties saines ou du poumon opposé, qui viennent occuper l'espace laissé vacant. Cette compensation a des limites, aussi la rétraction du poumon atélectasié ne sera en pratique que rarement complète et celui-ci gardera *un pouvoir de rétractilité considérable.*

C'est à l'ensemble de ces caractères qu'est due *l'expression radiologique*, qui est l'élément primordial du diagnostic, c'est-à-dire : *opacification homogène du poumon* (sa nature et son degré seront étudiées ultérieurement), *rétraction et immobilité fonctionnelle.* Mais ces symptômes ne permettent en rien de distinguer l'état anatomique d'atélectasie d'un état de densification lésionnelle rétractile du poumon. Ainsi une lobite scléreuse rétractile peut ressembler d'une façon complète à une atélectasie lobaire. C'est là la raison de la difficulté de son diagnostic et de la longue méconnaissance de ce syndrome.

En clinique, le diagnostic d'atélectasie ne pourra être porté que dans les conditions suivantes :

1° Si l'on assiste à la production brutale ou très rapide d'une condensation homogène et fortement rétractile d'un territoire pulmonaire antérieurement sain ou presque (en l'absence de tous signes de lésions évolutives).

2° Si l'on assiste au brusque éclaircissement et au développement fonctionnel d'un territoire condensé et rétractile (diagnostic rétrospectif).

Or ces conditions sont rarement rencontrées en pratique et le diagnostic ne pourrait être qu'exceptionnellement fait s'il ne restait un troisième élément : *la rétractilité et le pneumo-diagnostic.*

La création d'un pneumothorax sur une condensation rétractile étendue permettra d'en reconnaître l'origine atélectasique : 1° par la forte dépression manométrique; 2° par la rétraction *immédiate* et considérable du territoire atteint; 3° par l'immobilité fonctionnelle sous Pno de ce territoire.

II. — LE COLLAPSUS PULMONAIRE

Collapsus signifie réduction volumétrique, affaissement ou tassement du poumon.

Il est rarement d'origine intraparenchymateuse : kyste ou tumeur tassant le poumon autour d'elle. En règle il est *exogène :* épanchement pleural d'air ou de liquide, thoracoplastie, paralysie phrénique.

Le collapsus et l'atélectasie sont parfois opposés de la façon suivante :

« Le collapsus est l'accolement des surfaces alvéolaires résultant de l'affaissement du poumon restant en communication avec l'air extérieur, les bronches étant libres, l'atélectasie est l'affaissement du poumon, les bronches étant obstruées et l'air résorbé. »

Cette définition simple et élégante rend compte de la plus grande part des phénomènes, toutefois elle a le défaut : d'une part, de donner une définition pathogénique de l'atélectasie, d'autre part, pour le collapsus, de ne pas fixer l'état physiologique fonctionnel du poumon. C'est dans ce sens qu'elle mérite d'être complétée. De même une erreur physiologique rend inexacte cette définition classique du collapsus : « réduction volumétrique du parenchyme pulmonaire, soit spontanée, soit lorsqu'il est soustrait artifi-

ciellement à toute force de distension ». Or le collapsus ne soustrait en rien le poumon à l'expansion thoracique respiratoire.

Une autre erreur consiste à penser que tout collapsus comporte un certain degré d'atélectasie. Il n'est pas de degré d'atélectasie vraie comme nous l'avons vu; il est seulement des degrés de collapsus. Par contre, l'atélectasie comporte toujours un certain degré de collapsus au sens large de ce mot, c'est-à-dire d'affaissement, de rétraction, Pour éviter cette confusion, le terme de collapsus devrait perdre le sens trop vague de réduction volumétrique pour ne désigner plus que l'affaissement exogène du poumon (pneumothorax, pleurésie, etc.), le terme rétraction désignant toute réduction volumétrique du poumon.

Comme l'atélectasie, et par opposition à elle, le collapsus se définit :

Anatomiquement : par une réduction de volume, portant sur l'ensemble du tissu pulmonaire;

Physiologiquement : par la conservation du jeu fonctionnel du poumon.

Du point de vue anatomique, l'affaissement atteint la totalité des éléments du parenchyme pulmonaire : cavités aériennes et vaisseaux, il y a un certain degré d'ischémie.

Aussi un territoire collabé est-il, au contraire de l'atélectasie, de couleur grisâtre, plus ou moins dense suivant son degré d'aération. Le poumon collabé peut être réinsufflé entièrement si des transformations anatomiques trop intenses ne sont pas intervenues à la longue. Celles-ci présentent tous les degrés depuis le simple épaississement conjonctif jusqu'à l'état pseudo-adénomateux de Letulle. Les travaux de Rolland, Roubier et Doubrow entre autres ont largement étudié le devenir du poumon collabé. Ces transformations anatomiques relèvent du degré et de l'âge du collapsus, de la présence de lésions tuberculeuses, des modi-

fications de la plèvre dont le degré de rigidité (pleurésie) peut plus ou moins limiter le jeu fonctionnel. Mais en l'absence de lésions pleurales, les zones saines d'un moignon collabé ne présentent qu'un minimum d'altérations anatomiques et leur fonction physiologique peut être entière. D'autres fois, du fait, soit de la pachypleurite viscérale, soit de lésions étendues, soit enfin d'un collapsus très et longtemps poussé, le poumon aboutit à l'état de moignon sclé-reux, respirant peu ou prou. Cet état anatomique n'est pas et ne doit pas être dénommé atélectasie. C'est un état de sclérose de collapsus associé plus ou moins intimement d'ailleurs à la sclérose tuberculeuse.

Du point de vue physiologique, le poumon collabé conserve son jeu fonctionnel au contraire du poumon atélectasié.

Le dogme, longtemps admis, de l'immobilisation du poumon par le collapsus a vécu. La physiologie du pneumothorax parfaitement étudiée et analysée par Trocmé nous montre que, quel que soit le degré du collapsus, un poumon sain ou les parties saines d'un poumon conservent leur expansion respiratoire, parce que la bulle gazeuse transmet intégralement au poumon tout mouvement respiratoire de la cage thoracique, quelle que soit la pression de cette bulle gazeuse.

C'est seulement dans le cas de collapsus très poussé que le poumon voit son expansion très diminuée, du fait de l'expiration limitée d'un moignon ayant atteint sa rétraction maxima et du pouvoir inspiratoire réduit par la dilatation de l'hémithorax. Cependant, même dans ce cas, le moignon présente toujours un certain degré d'expansion inspiratoire, il n'est pas atélectasié.

Le pneumothorax ne supprime en aucun cas l'assujettissement du poumon à la paroi thoracique, mais il supprime l'assujettissement de forme; de ce fait chaque territoire pul-

monaire acquiert une respiration proportionnée à sa souplesse et les zones malades pourront prendre une position de repos ou d'immobilisation plus ou moins complète alors que les zones saines conservent une expansion complète ou même augmentée.

Le collapsus conserve donc au poumon son mouvement d'expansion inspiratoire et de déflation expiratoire. Un collapsus, même très poussé, n'altère que peu cette fonction et le collapsus à lui seul semble incapable de provoquer l'atélectasie d'un poumon sain.

Ainsi anatomie et physiologie opposent le collapsus et l'atélectasie. Cette différenciation doit être bien connue car collapsus et atélectasie peuvent coexister sur le même poumon en plusieurs cas; ainsi dans celui du pneumothorax électif d'emblée, où l'électivité se constitue dans les premières heures par l'atélectasie du parenchyme sain périlésionnel ou lobaire, alors que les lobes sains sont collabés mais physiologiquement actifs.

La radiologie mettra en évidence les caractères de définition du collapsus :

La densification du poumon est proportionnelle au degré de collapsus, à la réduction volumétrique, mais encore faut-il que celle-ci soit considérable pour qu'il existe une opacification appréciable du moignon;

Elle exprimera sa fonction : un poumon sain où les parties saines du moignon conservent leur mobilité et s'éclaircissent à l'inspiration, quel que soit le degré de collapsus.

Cette opposition schématique entre atélectasie et collapsus a cependant une frontière commune, c'est le collapsus atélectasique.

III. — COLLAPSUS ATÉLECTASIQUE

Les traités classiques d'anatomie pathologique décrivent dans l'atélectasie de compression les altérations histolo-

giques du collapsus. Or, les lésions du collapsus ne sont pas celles de l'atélectasie. En second lieu, le terme atélectasie de compression définit celle-ci par un mécanisme pathogénique qui n'est pas démontré. Nous avons vu à l'étude du collapsus que celui-ci semblait incapable à lui seul de provoquer l'atélectasie. Cependant il n'est pas rare que sous un certain degré de collapsus un poumon sain ou la partie saine d'un moignon se soit trouvé brusquement atélectasié, c'est-à-dire brusquement rétracté et ayant perdu sa mobilité respiratoire et devenu entièrement opaque aux Rayons X.

Est-ce à dire que la compression seule a été la cause de l'atélectasie? C'est peu probable. En effet, il est bien plus fréquent qu'un collapsus extrême par Pno n'amène pas d'atélectasie et qu'après une soustraction gazeuse ou du fait de la résorption pleurale, le poumon reprenne de lui-même une large expansion.

Donc pour que, sous collapsus, un poumon ou une zone saine s'atélectasie, il faut que la perméabilité bronchique soit supprimée; il est possible que ce soit parfois l'action propre du collapsus sur le fonctionnement bronchiolaire qui entraîne cette imperméabilité totale des voies aériennes; mais en fait le mécanisme direct de cette atélectasie comporte bien l'obstruction lésionnelle des bronches ou l'occlusion fonctionnelle des bronchioles.

Le terme d'atélectasie de compression paraît bien ne pas être justifié, surtout dans le pneumothorax. Dans les pleurésies, le liquide ne se comporte que partiellement comme la bulle gazeuse du pneumo; s'il transmet les mouvements de la paroi au poumon, il agit aussi par sa pesanteur davantage sur la base, qu'il comprime, qu'au sommet; mais les altérations produites par cette compression (difficiles en fait à séparer des altérations inflammatoires et de la sclérose pleurogène) rentrent dans le cadre du collapsus et non dans celui de l'atélectasie.

Dans la thoracoplastie les altérations anatomiques du

parenchyme sain relèvent du collapsus dans les zones où la fonction pulmonaire est conservée, et du collapsus atélectasique dans les zones où les bronches sont oblitérées par l'affaissement. Dans la paralysie phrénique, le poumon est collabé, et les atélectasies qui peuvent se produire après elle relèvent d'un mécanisme autre que la paralysie phrénique n'a fait que favoriser ou aider.

Cependant l'état de collapsus du poumon (par épanchement gazeux ou liquide), soit antérieur, soit postérieur en date à l'atélectasie, imprime à celle-ci un caractère un peu différent : c'est-à-dire que, libéré de tout assujettissement de forme avec la paroi thoracique, le territoire atélectasié pourra sans difficulté effectuer une rétraction complète.

C'est là ce qui justifie le terme de collapsus atélectasique qui doit se substituer à l'atélectasie de compression. Il se définira par des caractères anatomiques et physiologiques qui empruntent à l'un ou à l'autre de ses composants :

1° Anatomiquement, dans le collapsus atélectasique, la réduction volumétrique est libre de porter sur l'ensemble du tissu pulmonaire (cavités aériennes et vasculaires);

2° Physiologiquement, abolition totale de la fonction respiratoire et résorption de l'air alvéolaire.

Cliniquement nous désignerons sous le nom de collapsus atélectasique :

1° Les faits d'atélectasie survenant sur des poumons collabés par Pno ou pleurésie.

2° Les collapsus par Pno d'atélectasies existant antérieurement.

3° Les atélectasies du moignon dans les pleurésies.

Par leur mode de production et leur caractère physiologique, atélectasie, collapsus atélectasique et collapsus se différencient nettement, de même que par leur constitution anatomique, du moins récente. En effet, lorsque ces états ont subi des transformations histologiques échelonnées sur une

longue période, il serait théorique de vouloir les distinguer anatomiquement. En effet il est peu de différences histologiques entre le bloc scléreux d'une atélectasie ancienne, celui d'un vieux moignon de penumothorax dans sa coque pleurale ou celui d'une atélectasie collabée par un pneumothorax, surtout lorsqu'à chacun de ces états s'associent des lésions tuberculeuses.

CHAPITRE II

MODIFICATIONS PHYSIQUES DU THORAX PAR L'ATÉLECTASIE MASSIVE

La séméiologie physique de l'atélectasie a été bien étudiée et ses éléments schématiques ne permettent guère de discussion, lorsqu'il a été possible d'assister à l'atélectasie d'un territoire jusque là reconnu sain. Mais cette éventualité est très rare. Devant une atélectasie établie depuis un temps plus ou moins long, le diagnostic est bien plus difficile. Aucun élément du syndrome n'a une valeur pathognomonique et seul le pneumodiagnostic est en mesure d'éclairer la nature de la condensation pulmonaire.

Les modifications physiques du thorax par l'atélectasie massive tiennent :

1° D'une part, à l'exclusion fonctionnelle du territoire atélectasié : signes cliniques de l'abolition de la respiration physiologique, immobilité cinématique aux Rayons X;

2° D'autre part, à la rétraction et à la rétractilité considérables du territoire atélectasié : modifications de la paroi, déplacement des organes, condensation pulmonaire.

Paroi thoracique.

Les atélectasies massives étendues seules sont capables de se traduire au niveau de la paroi par une immobilité fonctionnelle plus ou moins complète de celle-ci, le rétrécissement, la dépression et l'obliquité exagérée des

espaces intercostaux, une dépression sus et sous-claviculaire.

Ces signes atteignent rarement le degré qu'ils peuvent présenter dans les scléroses pulmonaires et les pachypleurites, et au contraire de ces dernières, l'atélectasie ne provoque pas de déformation véritable du thorax.

Le déplacement du choc de la pointe du cœur est constant dans les formes hémithoraciques. Il se fait latéralement vers le côté atteint et à gauche le cœur peut venir battre sur la ligne axillaire.

L'examen radiologique.

L'atélectasie détermine une opacité dense, très homogène du parenchyme qui contraste violemment avec les zones aérées : le poumon est noir. La nature complexe de cette opacité sera étudiée en détail ultérieurement.

Dans l'atélectasie d'un poumon entier l'ombre est plus intense à la base qu'au sommet, du fait de l'épaisseur plus grande ; le sinus costo diaphragmatique est invisible; les limites de l'ombre sont la paroi, le médiastin et le diaphragme.

L'atélectasie lobaire a une limitation scissurale d'une netteté parfaite. Dans les formes du lobe supérieur elle s'accompagne d'une ascension de la scissure. Celle-ci se déplace d'une façon rectiligne, véritable fermeture « en éventail » (Jeanneret) du lobe, ou devient arquée à concavité inférieure. Cette ascension de la scissure sera considérable lorsque la plèvre est entièrement libre et le lobe apparaîtra comme un triangle à base supérieure, à sommet hilaire. En cas de symphyse pariétale, la rétraction se traduira seulement par l'arc de la limite scissurale et par son ascension. On appréciera le degré de celle-ci soit par rapport à sa position anatomique normale, soit par rapport à la situation d'une ligne scissurale constatée sur les clichés antérieurs (voir observations et clichés).

Il faut remarquer que la « scissure arquée » n'établit pas une certitude de symphyse (Cardis) et qu'elle coexiste parfois avec une plèvre entièrement libre (obs. no. XXVIII). En effet la forme et le degré de la rétraction d'une atélectasie dépendent surtout de l'élasticité des tissus voisins et du degré de distension dont ils sont susceptibles.

Les autres atélectasies lobaires n'ont souvent pas la netteté si typique de celles du lobe supérieur droit. La limitation et la rétraction scissurale demandent à être recherchées surtout pour le lobe moyen et les lobes gauches. Pour cela on se basera sur la belle étude radio-anatomique des scissures de d'Hour et on pratiquera des examens radioscopiques et mieux radiographiques en différentes positions : lordotique, oblique et transverse. Alors la limitation scissurale apparaîtra évidente et son caractère nettement tranché sur le tissu environnant, joint à la rétraction marquée du lobe, doit faire à elle seule discuter l'atélectasie.

Les atélectasies lobaires s'accompagnent en règle d'un déplacement des organes médiastinaux, mais celui-ci est souvent très faible et difficilement constatable. Par contre, l'ascension plus ou moins marquée du diaphragme est constante.

La rétraction d'un poumon entièrement atélectasié se traduit : par le rétrécissement général de l'hémithorax et celui des espaces intercostaux, le déplacement médiastinal et diaphragmatique.

Le rapprochement des côtes échappe souvent dans une radiographie habituelle, voilé qu'il se trouve être par l'opacité du parenchyme. (Pour le mettre en évidence il faut tirer une radiographie avec une forte pénétration). Il disparaît immédiatement dès l'institution du pneumothorax, si les plèvres sont libres. Il suffit de la seule interposition de gaz pour libérer instantanément la paroi thoracique.

Le déplacement médiastinal du côté atteint est constant

et considérable dans toute atélectasie étendue. La trachée est oblique, généralement rectiligne; mais sa déviation n'a pas toujours ce caractère : ainsi dans les atélectasies massives qui surviennent après une évolution souvent longue d'une tuberculose apicale qui a déjà entraîné une déviation sinueuse et fixée de la trachée.

Le cœur est largement dévié et sa masse se confond d'une façon indiscernable avec l'opacité parenchymateuse. La dextrocardie peut être absolument complète et, en cas d'atélectasie gauche, une zone parenchymateuse claire appartenant au poumon droit peut être perçue entre le bord gauche de la colonne vertébrale et le bord droit du cœur.

Le diaphragme est surélevé d'une façon considérable, aspiré par la rétraction atélectasique : à droite sa limite est difficile à marquer car l'opacité hépatique se confond sans limite avec celle du poumon.

Étude cinématique radioscopique.

Les mouvements de la paroi sont très diminués ou nuls. Le *diaphragme* est immobile, il n'est pas paralysé; il suffit d'instituer un PNO pour qu'il reprenne immédiatement sa fonction. Dans les atélectasies massives récentes, il présente souvent le phénomène d'ascension inspiratoire paradoxale (dit de Kienboëck).

Le déplacement pendulaire du médiastin est de règle dans les atélectasies massives et récentes. A chaque inspiration le médiastin se déplace vers le côté atteint pour revenir à sa position initiale à la fin de l'expiration. Ce signe décrit par Holzknecht-Jacobson dans les atélectasies par bronchosténose est souvent considéré comme un signe caractéristique de l'atélectasie. A tort, car il n'est pas constant; il nécessite, en effet, pour se produire, un médiastin souple, et d'autre part, que le territoire atélectasié ne soit pas transformé en un bloc fibreux dont la rétraction est achevée. Enfin il se

voit (en dehors du Pneumothorax) dans les simples sténoses bronchiques, sans atélectasie, dont il peut même être révélateur. En fait ce symptôme a une signification plus générale. Il s'explique par la rupture de l'équilibre des tensions élastiques qui existe entre les deux poumons à l'état normal. Le poumon atélectasié d'une façon récente oppose à l'expansion de la paroi thoracique une tension élastique très supérieure au poumon opposé, puisque l'air ne peut y pénétrer et, de plus, comme il n'a pas le plus souvent accompli sa rétraction complète, il possède encore une certaine rétractilité, il tend à occuper un volume moindre.

A l'inspiration le médiastin se déplace vers le poumon atélectasié, parce que celui-ci non seulement résiste à toute dilatation et suit le mouvement en général très faible de la paroi hémithoracique, mais aussi tend à se rétracter. Le poumon sain se laisse distendre pour occuper la place laissée vacante par l'autre poumon.

L'ascension inspiratoire diaphragmatique est un phénomène similaire.

De même une sténose d'une bronche cause à l'inspiration un empêchement à la distension du parenchyme tributaire et c'est cette rupture d'équilibre de tension qui cause le balancement médiastinal.

Pneumodiagnostic.

Sous ce nom nous groupons une série de signes qui sont aussi l'expression de la rétraction ou de la rétractilité du poumon atélectasié.

Syndrome manométrique.

L'abaissement de la pression pleurale est un fait constamment observé dans l'atélectasie par tous les observateurs. Les chiffres habituellement observés vont de —10 à

—20 centimètres cubes d'eau, mais atteignent fréquemment —30—40 (Jacobaeus-Bernou) et même — 58 dans un cas Lloyd, c'est-à-dire 8 à 10 fois les chiffres établis par Aron sur l'individu sain (entre —4 et —7).

Cette forte dépression endopleurale est due à la rétraction atélectasique qui augmente considérablement la tension élastique des parties saines obligées à se dilater. Cette pression sera d'autant plus basse que le territoire atteint sera plus étendu, que sa rétraction aura été volumétriquement plus grande, et d'autre part, que le côté sain ou les parties saines seront plus ou moins élastiques. En effet après une durée plus ou moins longue de l'atélectasie, les parties saines ou le poumon sain, distendus, verront leur élasticité diminuée progressivement du fait de l'emphysème. Ceci explique les chiffres souvent très différents que des atélectasies similaires peuvent donner.

Cette forte négativité manométrique n'est pas un signe caractéristique de l'atélectasie. Si c'est bien dans celle-ci que les chiffres les plus élevés sont atteints, ils ne sont dus qu'à la rétraction pulmonaire, et une pression pleurale abaissée se voit fréquemment dans la tuberculose lorsqu'il existe une rétraction étendue d'un territoire ou une rétractilité marquée d'un poumon. Cette dépression manométrique n'est en rien non plus le fait de la pesanteur (Parodi) comme l'a bien montré Bernou.

Cette hypertension élastique dénoncée par la baisse de la dépression manométrique, exerce une action mécanique sur le parenchyme malade. Jacobaeus en a montré, dans de nombreux exemples, l'importance. Elle est susceptible d'avoir les effets les plus graves sur les cavernes tuberculeuses situées au voisinage ou à distance d'atélectasies étendues, en créant sur leurs parois une traction qui tend à les agrandir. Nous aurons l'occasion de mettre en évidence cette action mécanique néfaste dans plusieurs observations cliniques. Si le pneumothorax est la thérapeutique de choix

de certaines atélectasies tuberculeuses chroniques, ce n'est pas par l'action qu'il exerce en propre sur le territoire atélectasié, mais parce qu'il supprime cette traction sur les parois cavitaires et permet ainsi aux lésions de se cicatriser.

Pour Jacobaeus cette traction mécanique est importante dans la genèse et l'accroissement des bronchectasies. Il est facile de comprendre que si la force de rétraction d'un territoire atélectasié s'exerce sur des parois bronchiques qui ont perdu, du fait de lésions antérieures, leur intégrité, elle est susceptible d'entraîner une distension de celle-ci. Nombre d'auteurs ont exprimé une opinion analogue. Jacobaeus dans plusieurs observations a montré l'accroissement considérable et rapide de bronchectasies à la suite d'atélectasies massives survenues au cours de poussées bronchitiques.

Il semble bien que cette action mécanique de traction s'exerce surtout sur les bronches qui communiquent avec l'air extérieur et laissent pénétrer le lipiodol, c'est-à-dire lorsque l'atélectasie est due à l'obstruction du système bronchique en aval (direction inspiratoire du courant aérien) des dilatations. Par contre les bronches comprises dans le territoire atélectasié, en aval de l'obstruction, devraient participer, semble-t-il, à la rétraction générale et n'être le siège d'aucune traction déformante. Mais cette action mécanique n'est peut-être pas seule en cause; Ameuille et Perreau ont montré l'intérêt des oblitérations des artères bronchiques dans la pathogénie des dilatations.

Action du PNO sur l'atélectasie.

La création d'un PNO sur une atélectasie massive va mettre en évidence un caractère essentiel de celle-ci : *La*

rétractilité du tissu atélectasié, dont la rétraction a été limitée par la résistance à la distension des tissus voisins.

Il faut cependant noter que cette possibilité, ce potentiel de rétraction, n'est pas constant; il disparaît dans le cas où une atélectasie limitée, lobaire par exemple, a pu effectuer une rétraction complète, ou dans le cas où une atélectasie ancienne a subi une transformation histologique telle qu'elle n'est plus qu'un bloc plus ou moins rigide de sclérose.

Mais en règle dans les atélectasies massives d'un poumon, cette rétractilité n'est pas satisfaite et persiste, en effet, dès l'institution d'un PNO on assiste à une rétraction immédiate massive et souvent considérable du poumon atélectasié. Celui-ci vient se coller contre le médiastin où il se tient complètement *immobile* dans l'état de collapsus atélectasique.

Dans les cas d'atélectasie lobaire cette rétraction est élective et le ou les autres lobes sains présentent sous le PNO une mobilité respiratoire nette et restent clairs quoique plus ou moins collabés.

Ce caractère immédiat ou très rapide de la rétraction sous PNO doit être considéré comme caractéristique de l'atélectasie : elle suppose en effet pour se produire que le parenchyme soit sain et ait conservé son élasticité, et qu'il soit libre de toute condensation lésionnelle importante. On ne rencontre de pareils exemples de rétractilité que dans les cas où le parenchyme sain périlésionnel clair jusqu'à la création du PNO, vient s'atélectasier en quelques heures après le collapsus pour constituer le phénomène du PNO électif d'emblée que nous étudierons.

L'action du PNO ne se borne pas seulement à libérer la rétractilité du poumon atélectasié; elle libère le poumon sain de l'état de surtension élastique dans lequel la rétraction du parenchyme atteint l'avait placé et lui rend son volume normal, ce qui se traduit par la reposition cardio-médias-

tinale. Le diaphragme s'abaisse et reprend sa fonction mécaniquement inhibée, la rétraction de la paroi thoracique disparaît, les espaces intercostaux reprennent leur dimension et leur direction normales. L'équilibre respiratoire se rétablit rapidement, dès que le volume du pneumothorax est suffisant à compenser la rétraction du poumon atélectasié. C'est une des raisons qui militent en faveur de la création du PNO dans les formes massives étendues d'atélectasie chronique (en dehors de l'action collapsothérapique sur les lésions tuberculeuses causales). Le PNO a en outre l'intérêt physiologique de laisser possible la reprise fonctionnelle du territoire atteint.

Syndrome physique clinique.

D'une façon générale le territoire atélectasié s'exprime à l'examen clinique comme un territoire condensé, ne respirant pas, c'est-à-dire : matité absolue, abolition des bruits respiratoires physiologiques. Ce sont là les deux termes constants de la séméiologie de l'atélectasie.

Ils sont souvent associés à d'autres signes dont la diversité est plus difficile à interpréter.

Les vibrations sont notées par les auteurs tantôt abolies, tantôt diminuées, parfois normales ou augmentées.

Un souffle est fréquemment perçu, soit souffle bronchique rude, soit à caractère tubaire. Jacobaeus a pu noter la transformation amphorique d'un souffle bronchique simple alors que des dilatations bronchiques augmentaient rapidement de volume.

Bronchophonie et pectoriloquie aphone sont souvent constatées. De même des râles de toute nature ont été décrits, dont la pathogénie est difficile à préciser. Il semble bien que la diversité des signes d'auscultation soit sous la dépendance de la perméabilité des bronches du territoire atteint. Une large perméabilité bronchique donnera :

souffle amphorique, vibrations augmentées; une obstruction bronchique complète : silence ou souffle faible, vibrations diminuées ou abolies (Jackson — Jacobaeus). Nous n'étudierons pas plus longuement les signes stéthoscopiques que nous retrouverons aux formes cliniques.

Il faut noter cependant que leurs variations et leur netteté sont aussi fonction de l'étendue plus ou moins grande du territoire atteint; ainsi une atélectasie lobaire rétractée peut être inaudible. Enfin aucun de ces signes n'est caractéristique et ne peut conduire au diagnostic.

Diagnostic différentiel.

L'atélectasie massive réalise une condensation avec rétraction du poumon. Mais hormis les cas où l'on peut assister, soit à l'apparition brusque de ce syndrome dans un parenchyme reconnu sain antérieurement, soit à la disparition brusque ou rapide de celui-ci avec reprise fonctionnelle du parenchyme, le diagnostic ne pourrait être affirmé. En effet condensation radiologique et rétraction sont aussi l'expression de toute densification pneumonique ou scléreuse du poumon. Seul le Pno pourra lever les doutes, s'il est possible et à condition qu'il montre une rétraction massive, rapide; en effet, une telle rétractilité immédiate ne peut appartenir qu'à un parenchyme sain ou en grande partie sain : un parenchyme condensé par la sclérose ne possède qu'un potentiel de rétraction lent et faible; de même un bloc pneumonique dont les alvéoles sont remplis d'un exsudat plus ou moins fibrineux ou caséeux; de même une tumeur parenchymateuse ou pleurale.

Toutefois, l'atélectasie reconnue, il faut faire la preuve de sa nature tuberculeuse, et savoir que c'est un signe fréquent d'une tumeur bronchique, pulmonaire, ganglionnaire ou kystique.

Si la symphyse rend tout PNO impossible l'atélectasie ne pourra être que suspectée. Nous étudierons à chacune des formes cliniques le diagnostic qui lui est propre, et en particulier celui du fibrothorax atélectasique avec les symptômes de différenciation entre atélectasie et fibrose qu'ont décrits Sergent et Vibert.

Bronchoscopie et bronchographie.

La bronchoscopie est susceptible de fournir de précieux renseignements dans le cas de lésion haute de l'arbre bronchique : bronche souche ou bronche principale (sténose, corps étranger bouchon caséeux). Elle peut permettre la biopsie qui révèlera l'origine tuberculeuse de certaines sténoses par prolifération de tissu granuleux, de même que le prélèvement de sécrétions à fin d'examen bactériologique. Mais la bronchoscopie seule ne peut affirmer en présence d'une sténose le diagnostic d'atélectasie; une tuberculose sclérosante est capable de déformer, de sténoser une bronche et de l'oblitérer alors que le territoire correspondant est déjà depuis longtemps le siège d'une condensation fibreuse et non atélectasique.

La bronchographie lipiodolée peut fournir des données très intéressantes au point de vue pathogénique lorsqu'elle montre une perméabilité partielle ou totale des grosses bronches : l'obstacle siège donc en aval. Par contre lorsque le lipiodol s'arrête au début de l'arbre bronchique, on ne peut guère tirer de conclusion car l'absence d'aspiration due à l'exclusion fonctionnelle du territoire atélectasié peut être à elle seule la cause de l'absence de progression de l'huile iodée, ou des mucosités stagnantes peuvent entraver la progression du lipiodol par son propre poids.

CHAPITRE III

NATURE ET VARIATIONS DE L'OPACITÉ RADIOLOGIQUE

L'analyse de l'opacité radiologique de l'atélectasie est plus riche d'enseignement que ne le fait prévoir son aspect habituel de densité et d'homogénéité. Véritable reflet des phénomènes anatomiques et physiologiques, elle contribue à montrer que l'atélectasie n'est pas toujours seulement un pur affaissement alvéolaire, mais qu'au tassement du parenchyme s'associent d'autres faits dont la pathogénie est complexe.

I. — ATÉLECTASIE

L'opacité ne relève pas seulement de la réduction volumétrique, mais aussi d'autres facteurs, et ceux-ci sont différents suivant la récence ou l'ancienneté de l'atélectasie.

1° Atélectasies récentes.

L'opacité de celles-ci se caractérise par une densité plus grande, beaucoup plus grande que ne devrait le comporter le seul affaissement pulmonaire. En effet à l'examen des films d'atélectasie diagnostiquée par la clinique et les signes radiologiques, on est souvent frappé par l'absence de parallélisme entre la réduction volumétrique et l'opacité du territoire présumé atélectasié.

Pour rendre explicite ce fait, reportons-nous d'abord à une comparaison : soit un pneumothorax établi sur un poumon en grande partie sain; lorsque celui-ci est à deux ou trois travers de doigts de la paroi il est curieux de voir combien sa transparence est souvent très grande, et cependant son volume est déjà réduit d'environ un tiers. Si l'on pousse le collapsus et si, par ailleurs, il n'y a ni atteinte pleurale ni modification médiastinale, il est manifeste qu'il faut considérablement comprimer le poumon pour augmenter sa densité radiologique; ce n'est que lorsque le moignon est fortement rétracté au hile que le tissu pulmonaire a une opacité nette et importante.

Donc sous pneumothorax un poumon sain n'est opaque que pour une réduction considérable de son volume.

Dans l'atélectasie il est souvent frappant de voir combien, comparativement, l'opacité radiologique est intense pour une réduction volumétrique relativement faible.

Par ailleurs il est curieux de constater que, si l'on fait un pneumothorax sur une telle atélectasie, l'on voit parfois l'opacité s'éclaircir, mais légèrement immédiatement; et lorsque le collapsus progresse et que le volume du territoire ou du lobe atélectasié diminue, celui-ci ne s'opacifie pas davantage mais parfois, au contraire, paraît plus clair. Ceci peut paraître paradoxal, mais est cependant évident et, dans des observations publiées d'atélectasie lobaire, on a pu diagnostiquer la disparition de celle-ci après pneumothorax, alors que l'on voit d'une façon nette, sur les films le lobe atélectasié considérablement réduit de volume mais aussi apparemment plus clair et vraisemblablement immobile. On appréciera bien cet éclaircissement relatif, mais réel quoique léger, sur les films de l'observation XXXI. Sur le film 18 le lobe atélectasié est très noir, homogène. Sur le film 19 exécuté immédiatement après Pno. le lobe est légèrement plus clair. Sur le film 20 le lobe considérablement rétracté est nettement plus clair.

Ce léger éclaircissement des atélectasies sous Pno, coïncidant avec une rétraction marquée, donc sans rapport avec la réduction volumétrique, apparaît avec une certaine régularité. La grande rareté des documents ne permet pas de connaître sa constance, qui pourrait en faire un signe particulier. En effet les autres condensations pneumoniques ou scléreuses ne paraissent pas diminuer ainsi leur opacité sous Pno.

Cet éclaircissement relatif coexistant avec une augmentation de la rétraction, ne permet en rien d'affirmer la disparition de l'atélectasie. Pour diagnostiquer radiologiquement celle-ci sous pneumothorax deux éléments sont nécessaires :

1° L'éclaircissement du territoire atélectasié.

2° Et surtout, la reprise fonctionnelle de ce territoire sous le collapsus, c'est-à-dire expansion inspiratoire avec éclaircissement et déflation expiratoire.

Il est évident que, dans ces appréciations, compte doit être tenu d'une part de la comparabilité des radiographies, de certains facteurs radiologiques (présence du gaz intrapleural) et de la notion de contraste, et d'autre part de l'opacité des lésions cause de l'atélectasie, dans le cas où celle-ci se produit dans la zone juxta-lésionnelle.

Ainsi, comme nous le voyons, la réduction volumétrique du parenchyme ne peut expliquer que partiellement l'opacité radiologique.

Quels autres facteurs interviennent alors?

Ils sont au nombre de deux :

1° *L'état de dilatation relative ou réelle des vaisseaux* que nous avons déjà signalé.

En effet il peut y avoir dilatation relative des vaisseaux par rapport à l'ensemble du parenchyme, puisque l'affaissement de celui-ci ne porte que sur les alvéoles pulmonaires. Parfois il y a dilatation réelle, congestion et stase; dans l'atélectasie expérimentale par obstruction cette conges-

tion peut être considérable surtout dans les premières heures, et la pathogénie de ce fait curieux tend bien à montrer que l'atélectasie n'est pas due à une simple résorption de l'air alvéolaire.

2° *La transsudation plasmatique œdémateuse alvéolaire* que Fleischner appelle : « Atelektatische Anschoppung » ou « engouement atélectasique ».

La présence d'œdème alvéolaire dans les atélectasies récentes est fréquemment notée.

L'explication la plus simple, et qui se propose en premier, de cette dilatation vasculaire et de cet œdème est d'ordre mécanique et paraît pouvoir être commune aux deux :

D'une part Lichtheim a montré que la résorption des gaz alvéolaires se fait avec une très grande rapidité.

D'autre part l'étude manométrique montre que la pression pleurale est toujours, et dans des proportions souvent considérables, abaissée. Or cette forte dépression exprime la surtension élastique du poumon sain due à la rétraction du territoire atélectasié. En effet cette rétraction est compensée par la diminution de l'hémithorax et par la dilatation passive des lobes voisins ou du poumon opposé. Mais d'une part, cette compensation par le parenchyme sain a des limites et, d'autre part, la rétraction du territoire atteint peut être entravée par une symphyse pleurale. Cette rétraction sera donc d'autant plus incomplète que le volume du territoire atélectasié sera plus grand.

Dans les alvéoles des parties saines qui respirent la pression est celle de l'atmosphère.

Quelle est la pression dans les alvéoles du poumon atélectasié qui ne sont pas complètement affaissés du fait de la rétraction incomplète? La résorption rapide de l'air y entraîne-t-il une dépression qui tend à faire accoler les alvéoles? Dans ce cas la pression intra-alvéolaire pourrait être égale à la pression intra-pleurale. Si ce fait était exact,

il serait facile de comprendre que les vaisseaux soient dilatés et que l'équilibre des pressions exige la transsudation alvéolaire pour parer à la dépression dans le territoire atélectasié. Et il serait logique d'admettre que ce transsudat, cet œdème, sera d'autant plus important que l'obstacle à la rétraction pulmonaire sera plus grand. Il s'agirait là en quelque sorte d'un fait comparable à l'œdème *a vacuo* ou à l'épanchement de substitution dans un pneumothorax abandonné en pression fortement négative.

En fait, nous ignorons dans quelle mesure la pression intra-alvéolaire est abaissée par le mécanisme de la résorption. Toutefois si cette pression n'est pas constamment basse (du fait de l'équilibre entre les gaz du sang et les gaz alvéolaires) il doit y avoir, au moment de l'inspiration, une chute brusque de la pression susceptible peut-être de provoquer *a vacuo* cet œdème.

Cette explication mécanique pour être vraisemblable est loin d'être démontrée. Nous verrons les critiques qu'elle suggère et il semble plus plausible que les phénomènes vasculaires soient dus à une vaso-dilatation réflexe.

Quelle que soit la cause de cet œdème et de la dilatation vasculaire, ils jouent leur rôle dans l'opacification du poumon. Ils expliquent aussi l'éclaircissement des atélectasies sous pneumothorax. Celui-ci, relâchant le poumon de la paroi thoracique, lui permet de compléter librement sa rétraction, en toutes ses parties : cavités aériennes et vasculaires, mais alors que cette rétraction augmente, la stase et la dilatation vasculaire diminuent et le transsudat *a vacuo* se résorbe. Le territoire atteint présente alors l'état du collapsus atélectasique sous pneumothorax que nous avons indiqué précédemment, avec diminution de la circulation vasculaire sanguine. Et si cet état se prolonge la sclérose de ce territoire pourra accroître encore sa rétraction et rendre celle-ci définitive.

Telles sont les raisons que nous croyons être à la base de l'opacité atélectasique, mais celles-ci ne reposent pas sur les hypothèses que peuvent faire naître de simples images radiologiques qui prêtent trop à discussion; en fait elles nous ont été suggérées et elles sont appuyées par l'anatomie pathologique et l'anatomo-physiologie expérimentale.

Les anatomistes constatent en règle la présence d'œdème alvéolaire dans les atélectasies récentes. Beitzke l'attribue à l'altération de la circulation du fait de l'exclusion fonctionnelle; Kaufmann apporte une explication analogue; Lœschke écrit : « Dans les cas d'atélectasie acquise récente par obstruction bronchique, l'espace laissé libre par la résorption de l'air dans le territoire intéressé est comblé, d'une part, par une forte replétion d'air des régions avoisinantes et, d'autre part, par l'apparition de liquide œdémateux dans les alvéoles. Ce n'est qu'au stade terminal que la résorption de cet exsudat entraîne une plus forte diminution de volume du lobe atélectasié. »

Les auteurs américains et Johnston en particulier ont noté l'importance de cette transsudation œdémateuse dans l'atélectasie post-opératoire et l'ont désignée sous le nom de *syndrome du poumon noyé* (« Drowned Lung »). Cet œdème pourrait être encore dû, d'après Walgreen, à la compression des vaisseaux sanguins et à une hypérémie consécutive, lorsque la sténose bronchique est due à des adénopathies. Fleischner pense que cette transsudation œdémateuse peut être due à des lésions des parois capillaires par altération de la circulation normale, aussi bien que par le mécanisme purement physique que nous avons étudié. Pour cet auteur il faut différencier deux faits dans l'atélectasie de résorption par fermeture bronchique : d'une part, le collapsus atélectasique, c'est-à-dire pour cet auteur la réduction volumétrique, et d'autre part l'engouement atélectasique, c'est-à-dire le transsudat. Et il écrit : « La participation à un degré variable de chacun de ces

facteurs détermine le syndrome morphologique du poumon atélectasique. Ainsi, lorsque la rétraction pulmonaire peut s'achever, le collapsus domine l'image. Quand au contraire des obstacles mécaniques s'opposent à cette rétraction, l'engouement atélectasique prédomine. »

De nombreuses recherches sur l'atélectasie expérimentale ont encore confirmé ce fait. Coryllos et Birnbaum ont constaté cette transsudation ainsi que Hermann et von Eicken, Fleischner; Johnston, Mac Cree et Manges ont montré que, lors d'une obstruction d'une bronche, l'opacité radiologique peut exister même sans réduction volumétrique du poumon. En outre, les recherches de Coryllos, d'Adams, de Garcia Otero, Barcia et Volonterio (voir Pathogénie) ont montré la dilatation capillaire et la stase pulmonaire dans l'atélectasie expérimentale.

Si cette transsudation œdémateuse fait sa preuve anatomique et expérimentale, elle n'a pas seulement une importance radiologique, mais elle est susceptible de s'accompagner d'un état inflammatoire du type nommé par Beitzke « Kollaps — Pneumonie ».

Fleischner fait jouer un rôle très important à cette inflammation dans le territoire atélectasique et il distingue dans la tuberculose deux sortes d'atélectasie : une atélectasie sans fièvre qu'il appelle atélectasie simple, et *la pneumonie atélectasique*, qui s'accompagne de fièvre et souvent d'accélération de la vitesse de sédimentation. Mais si la tuberculose est bien la cause de l'atélectasie, la pneumonie atélectasique n'est pas, en règle, de nature tuberculeuse et se résoud vite et complètement.

Ces « pneumonies atélectasiques » ont pour Fleischner une grande fréquence et interviennent dans les embolies ou infarctus bronchiques de la tuberculose bronchogène, ainsi que dans le *Fruh-Infiltrat.*

Le terme de « pneumonie atélectasique » prête volontiers à confusion, surtout si les signes généraux assez peu mar-

qués qui l'expriment ne relèvent que de la résorption et de l'organisation du transsudat.

Quoi qu'il en soit des termes, ces faits expliquent bien les difficultés de diagnostic qui ont fait douter certains auteurs de l'existence de l'atélectasie au bénéfice de la pneumonie.

2° Atélectasies anciennes.

Ici, l'opacité radiologique repose sur deux éléments :

a) L'un déjà étudié précédemment et qui est la *réduction volumétrique;* cette condensation peut être en grande partie seule en cause si la rétraction du parenchyme a été considérable et s'il n'y a pas eu de modifications histologiques importantes, comme cela peut se voir sur des atélectasies de durée même assez longue.

b) La transformation histologique du parenchyme ou l'organisation de l'atélectasie qui se fait par les stades, parfois successifs, d'infiltration conjonctive, carnification, sclérose ou induration ardoisée.

II. — COLLAPSUS ATÉLECTASIQUE

Lorsqu'une atélectasie vraie se produit dans un poumon déjà collabé par un pneumothorax, la rétraction, facilitée par l'état de collapsus, peut être complète.

L'opacité de cette atélectasie sera donc avant tout liée à la densification par réduction volumétrique. Celle-ci se fera d'abord aux dépens des cavités alvéolaires, mais le collapsus, s'il est suffisant, permettra ultérieurement la rétraction et atteindra les vaisseaux de la même façon que dans le collapsus simple.

A ce moment un territoire atélectasié sous PNO devrait avoir la même densification qu'un poumon collabé. Seule sa physiologie diffère : sa fonction est nulle.

Cependant il faut remarquer que dans les cas d'atélectasie vraie récente dans des moignons de PNO ou dans les cas considérés comme tels, l'opacité de la zone atélectasiée est en général très marquée. Ce fait tient-il seulement, à ce que la réduction de cette zone ne s'est faite qu'aux dépens des espaces aériens alvéolaires? ne tient-il pas plutôt à ce qu'à l'affaissement alvéolaire s'associe la turgescence vasculaire, la congestion?

Encore une fois, l'analyse du fait radiologique soulève certains points obscurs de l'atélectasie et fait à elle seule douter qu'elle soit entièrement un phénomène d'affaissement.

CHAPITRE IV

PATHOGÉNIE DE L'ATÉLECTASIE

Nous n'étudierons ici que le problème général de la pathogénie de l'atélectasie, réservant à l'étude des formes cliniques le déterminisme particulier à chacune d'elles.

Le problème de l'atélectasie est depuis plusieurs années l'objet de travaux extrêmement nombreux et a fait édifier de multiples théories. Elles évoquent en général un mécanisme exclusif et ne tiennent pas compte de ce que l'atélectasie est un état complexe : ce n'est pas un simple affaissement alvéolaire, un collapsus comme on la désigne souvent, mais trois éléments différents coopèrent à sa constitution : l'imperméabilité bronchique (ou bronchiolaire), la résorption aérienne, et enfin des phénomènes vasculaires parfois très importants. C'est dire que seule une théorie capable de grouper ces trois éléments sera plausible.

Le problème de l'atélectasie tuberculeuse ne paraît pas différer sensiblement de celui de l'atélectasie aiguë post-opératoire; il n'existe pas de différence vraie anatomique ou séméiologique entre les deux; toutefois la tuberculose ne comporte pas que des cas aigus mais aussi des formes chroniques. En fait le problème pathogénique doit s'étendre aux atélectasies de toute nature, sans séparer celles qui paraissent avoir une origine banale : corps étrangers par exemple, de celles plus mystérieuses produites au cours de traumatismes, lésions de la moelle, etc...

Dans l'atélectasie post-opératoire deux grandes théories

s'opposent : celle de l'origine mécanique : l'obstruction bronchique, et celle de l'origine neuro-réflexe. Celle-ci est d'ailleurs entendue de diverses façons : théories du spasme broncho-constricteur, de l'œdème bronchique angio-neurotique, de l'hypérémie avec hypersécrétion bronchique. De nombreuses tentatives éclectiques essaient de rapprocher ces éléments, joignant les unes le spasme à l'obstruction mécanique, les autres des phénomènes inflammatoires ou fonctionnels, comme l'hypoventilation pulmonaire, aux phénomènes réflexes. Pas plus que les précédentes ces théories ne satisfont à une explication complète, si l'on prend le problème dans son ensemble. Cependant les théories nerveuses paraissent grouper maintenant le plus grand nombre de partisans. Il en est ainsi dans la tuberculose où les mêmes théories s'affrontent, mais où l'importance d'une intervention neurogène paraît gagner du terrain. Et parmi ses défenseurs il convient de citer au premier rang Benedetti dont les travaux remarquables seront maintes fois analysés ici, de même que Bernou et Cardis qui, en France, ont montré le rôle étendu des phénomènes neuro-musculaires du parenchyme sain dans la tuberculose.

L'obstruction mécanique des bronches.

L'obstruction expérimentale des bronches détermine d'une façon absolument constante l'atélectasie du territoire pulmonaire correspondant. Traube (1871) puis Lichteim (1879) établirent ce fait. Ce dernier auteur montra que l'atélectasie s'obtenait en vingt-quatre heures si l'obstruction était complète et persistait telle si la circulation pulmonaire continuait à se faire; après ligature des vaisseaux la résorption aérienne n'existait pas. Cette résorption s'effectue à travers la paroi alvéolaire et, pour chaque gaz, en proportion de sa tension dans le sang : le CO^2 est absorbé entre dix et trente minutes, O^2 en quarante-cinq

minutes, N d'une façon complète après vingt-quatre heures.

Dans ces dernières années de très nombreux travaux ont été faits sur l'atélectasie expérimentale par obstruction bronchique, entre autres en Amérique par Coryllos et Birnbaum, Adams, van Allen et leurs élèves. Ces recherches ont toutes corroboré les expériences classiques de Lichteim en les enrichissant considérablement. L'atélectasie expérimentale totale ne s'obtient, non seulement que par obstruction complète de la bronche, mais encore d'une bronche importante, lobaire par exemple, ce qui a permis à van Allen de décrire le phénomène de la respiration collatérale, par communications capillaires interlobulaires. L'atélectasie s'obtient d'autant plus vite que la teneur en O^2 des gaz alvéolaires est plus forte, et très rapidement si l'on fait respirer de l'oxygène pur préalablement à l'obstruction (Coryllos).

L'étude radiologique de l'atélectasie expérimentale reproduit fidèlement les signes de celle-ci en pathologie humaine : condensation et rétraction du territoire obstrué, déplacement pendulaire du médiastin, déplacement du cœur, ascension et blocage du diaphragme si le territoire atélectasié est très étendu. L'étude radiologique de l'obstruction bronchique a montré l'apparition habituelle de la condensation atélectasique en quatre ou six heures (Coryllos). La forme et la rapidité d'apparition des ombres radiologiques dépendent du type et de la localisation de l'obstruction; la condensation apparaît très vite dans les obstructions d'emblée complète de grosses bronches et persiste telle. Dans des obstructions par irritation caustique de la muqueuse, qui ne sont que progressivement complètes et plus fragiles que celles par corps étrangers, l'opacité radiologique d'apparition plus tardive est susceptible de disparaître assez rapidement : si l'on fait inhaler à l'animal de l'acide carbonique en quantité importante, on peut assister à l'éclaircissement en quelques minutes de l'image radiologique; le CO^2

provoque de violents et intenses mouvements respiratoires qui aboutissent probablement au déplacement ou à l'expulsion des bouchons muqueux et des sécrétions déterminées par l'irritation caustique (Garcia Otero) et ce fait confirme le rôle curatif et prophylactique du CO^2 dans les atélectasies post-opératoires (Coryllos et Birnbaum). Enfin on a pu même obtenir, en associant obstruction bronchique et pneumothorax, l'image radiologique du PNO électif d'emblée, du collapsus atélectasique lobaire (voir PNO électif d'emblée).

Ainsi l'obstruction bronchique expérimentale a montré la similitude radiologique de l'atélectasie par obstruction avec celle observée en clinique humaine. Mais cette similitude n'est pas que radiologique, elle est aussi anatomique. L'étude histologique montre en effet des modifications vasculaires très voisines à celles constatées dans les atélectasies aiguës et dont nous avons vu l'importance pour l'explication de la nature de l'ombre radiologique. Certains auteurs au premier rang desquels Garcia Otero, Barcia et Volonterio, ont étudié les modifications anatomiques, cliniques, et radiologiques simultanément et heure par heure. Ces derniers procédaient par voie bronchoscopique et déterminaient une obstruction bronchique soit d'emblée complète par un tamponnage de coton imprégné de colle, soit progressive par des cautérisations de la muqueuse au nitrate d'argent ou à l'iode. Les irritations caustiques déterminent une inflammation de la muqueuse qui aboutit à l'occlusion complète par la formation d'un bouchon fibrineux. Dans tous les cas ces auteurs ont obtenu l'association, à proportions diverses, de phénomènes d'affaissement alvéolaire et de vaso-dilatation capillaire. Dans l'obstruction bronchique par caustique, on observe : après une heure et demie : distension alvéolaire et vaso-dilatation intense; après deux et trois heures la congestion s'accentue progressivement pour atteindre son

maximum à la 48e heure et à ce moment les alvéoles diminuent de volume. Cette congestion s'accompagne dès la 3e heure d'œdème, puis d'hémorragie intra-alvéolaire qui ont leur maximum à la 48e heure. A la 72e heure à l'œdème et à l'hémorragie s'associe la présence de leucocytes dans l'alvéole. A la 96e heure des macrophages chargés de pigments apparaissent avec des cellules interstitielles. Au 10e jour l'hémorragie a disparu, seuls persistent de rares macrophages, les alvéoles sont complètement aplatis et il existe une importante néo-formation capillaire, début de l'évolution vers la carnification. Dans l'obstruction d'emblée complète les phénomènes d'affaissement alvéolaire sont beaucoup plus rapides et s'accompagnent des mêmes phénomènes de congestion, œdème et résorption macrophagique suivis au bout de huit à quinze jours d'une intense réaction conjonctive vasculaire. Un chien expulsa au bout de sept jours le corps étranger qui avait déterminé une obstruction bronchique complète, l'image radiologique persista et l'autopsie montra au-dessous de l'obstruction une énorme dilatation bronchique étendue jusqu'aux bronchioles; les lumières alvéolaires avaient disparu et il existait une intense réaction conjonctivo-vasculaire. Au bout de deux heures d'obstruction totale, un chien présentait une atélectasie complète du poumon gauche. Sur un chien sacrifié immédiatement après l'obstruction, on constatait un rétrécissement alvéolaire par une énorme vaso-dilatation capillaire. En résumé l'affaissement alvéolaire et les processus vasculaires sont associés à des degrés divers. Dans l'obstruction primitivement complète, l'affaissement alvéolaire est très rapide; dans l'obstruction secondairement totale les phénomènes vasculaires prédominent au début. Dans les deux cas se produit une importante néo-formation conjonctivo-vasculaire qui conduit à la carnification. (Des dilatations bronchiques peuvent apparaître très précocement et sont en règle constatées après deux à trois mois.

Hoover et Nissen). Au point de vue radiologique ces phénomènes ont un certain parallélisme; la condensation et la rétraction apparaissent très vite dans les obstructions d'emblée complètes des grosses bronches : en deux heures dans l'obstruction d'une bronche souche a pu apparaître une obscurité totale de l'hémithorax avec forte déviation médiastinale, ascension diaphragmatique et rétraction costale, et l'autopsie montrait un poumon réduit de la moitié de son volume au bout de ce temps. Les phénomènes de rétraction sont tardifs dans les cas où prédominent les phénomènes vasculaires et hémorragiques sur l'affaissement alvéolaire. Dans les obstructions primitivement incomplètes les images sont aussi plus tardives, elles apparaissent après vingt-quatre heures ou quarante-huit heures pour augmenter progressivement et s'accompagner tardivement de rétraction et de déviation médiastinale; ces images semblent donc surtout dues au moins dans les premières heures aux phénomènes vasculaires.

En conclusion, l'occlusion mécanique expérimentale des bronches donne d'une façon régulière l'atélectasie du parenchyme et cette atélectasie est assimilable par son histologie et ses symptômes radiologiques aux atélectasies de la pathologie humaine (1).

(1) Dans un travail très récent, Kourilsky avec Anglade montrent que dans l'obstruction bronchique expérimentale complète il faut distinguer deux ordres de faits : 1° la déviation cardio-médiastino-phrénique et la diminution de l'ampliation pariétale hémithoracique qui constituent le syndrome mécanique; 2° l'ombre radiologique : opacité homogène. Le syndrome mécanique apparaît très vite après l'obstruction (quelques minutes). L'opacité lui est postérieure et ne se produit que si l'obstruction persiste; la levée précoce de l'obstacle fait disparaître le syndrome mécanique avant toute opacification radiologique. Cette opacité serait due en partie à l'hypérémie, à la vaso-dilatation constante dans toute atélectasie récente. Cette hypérémie est secondaire à la disparition de l'air alvéolaire; elle est d'origine mécanique et due à la forte dépression intrapleurale; elle est momentanée et disparaît dans les atélectasies anciennes où l'on voit l'opacité et le syndrome mécanique regresser malgré la persistance de l'obstruction bronchique.

Notre travail étant déjà à l'impression, nous regrettons de ne pouvoir donner qu'un exposé bref de ces intéressantes recherches.

Il n'en fallait pas plus pour conclure que l'atélectasie était toujours due à l'obstruction bronchique et que ces deux phénomènes se confondaient. Telle est l'opinion des partisans de cette théorie mécanique; certains auteurs réduisent même l'atélectasie à l'obstruction des grosses bronches seules. Et de fait, en clinique cette théorie est souvent vérifiée : corps étrangers, tumeurs, etc., ou le paraît, comme dans l'atélectasie post-opératoire où le drainage d'abondantes mucosités fait parfois cesser cet état, et aussi dans la tuberculose comme nous le verrons.

En réalité cette conception est erronée et totalement insuffisante, ceci pour deux raisons :

1° Il existe des atélectasies sans obstruction bronchique.

2° La conception purement mécanique de l'atélectasie par obstruction ne rend pas compte complètement des phénomènes intimes de l'atélectasie.

L'atélectasie sans obstruction bronchique. Les théories qui l'expliquent. Critique.

Il existe de très nombreux cas, peut-être les plus nombreux, qui se passent de toute obstruction bronchique vraie : ainsi les atélectasies post-opératoires où la broncho-aspiration ne retire aucune sécrétion bronchique et reste sans action, mais qui guérissent spontanément ensuite; de même les cas d'atélectasie de causes les plus diverses (traumatisme, section de la mœlle) où post mortem aucune obstruction bronchique ne fut constatée. D'autres cas enfin ne paraissent relever d'aucun obstacle mécanique comme, dans la tuberculose, certaines atélectasies transitoires (post-hémoptoïques) ou durables (PNO électif d'emblée). Si très souvent l'obstruction bronchique est absente en clinique, elle peut l'être même dans l'expérimentation et Fontaine, faisant des recherches sur l'énervation pulmonaire, provo-

qua une atélectasie massive aiguë typique sans aucune obstruction. Lilienthal extrayant une tumeur de la paroi thoracique vit se produire sous ses yeux en quelques secondes une atélectasie typique du lobe supérieur pour laquelle l'autopsie ne révéla aucune cause bronchique. Bergamini rapporte un cas de mort au cours d'une intervention due à une atélectasie massive des deux poumons sans aucune lésion. De nombreuses théories sont nées pour expliquer ces faits, qui ont reporté sur *l'obstruction* ou *l'occlusion bronchiolaire* ce que l'obstruction bronchique absente, ne pouvait déterminer.

La théorie de l'inflammation bronchiolaire produisant, par l'accumulation de sécrétions, la fermeture bronchiale, est insuffisante, car, ou cette inflammation paraît secondaire à l'atélectasie, ou n'est pas retrouvée aux autopsies. De plus elle néglige le pouvoir expulsif des bronches.

L'insuffisance fonctionnelle par inhibition respiratoire est une hypothèse plus intéressante. L'influence du décubitus prolongé sur un côté (Santé) paraît en effet jouer un rôle favorisant net dans l'atélectasie post-opératoire, mais ne l'explique pas complètement, même en y adjoignant une inflammation bronchiale. Les faits si curieux de guérison par le traitement postural de Santé, relèvent probablement plus du mécanisme de la sollicitation fonctionnelle que de l'unique suppression de la compression. La diminution de la ventilation par paralysie phrénique (Traube et W. Pasteur) a été reconnue insuffisante. En effet celle-ci ne provoque pratiquement pas d'atélectasie, et dans l'atélectasie massive, le diaphragme n'est pas paralysé mais fonctionnellement inhibé par la rétraction pulmonaire. Cependant la paralysie du diaphragme peut jouer un rôle favorisant mais non déterminant, comme nous le verrons d'ailleurs à l'étude clinique. On sait enfin qu'expérimentalement, en associant la paralysie phrénique aux résections costales ou aux paralysies des nerfs intercostaux, on n'obtient jamais

d'atélectasie. L'hypoventilation fonctionnelle de cause externe semble n'avoir qu'un rôle adjuvant.

Les théories de l'origine réflexe semblent beaucoup plus près de la réalité. On a invoqué l'obstruction bronchiolaire par un œdème angioneurotique, mais si ce déterminisme peut expliquer certaines atélectasies dans l'asthme, il paraît être d'application limitée. De même l'hyperémie associée à l'hyper-sécrétion bronchique ne pourrait rendre compte qu'incomplètement des faits.

L'origine réflexe de l'atélectasie est le plus souvent conçue sous la forme du *spasme bronchiolaire*, de la bronchoconstriction. C'est l'hypothèse la plus en faveur. Sous l'influence d'une irritation bronchique locale : corps étrangers, inflammation, ou d'un réflexe de départ plus lointain, se produirait une occlusion des bronchioles étendue sur un large territoire; par la suite la résorption de l'air alvéolaire complèterait l'atélectasie. Cette théorie est sujette à des critiques : en effet si le phénomène de la bronchoconstriction semble bien jouer un rôle réel dans certains phénomènes physiologiques ou pathologiques (asthme) pulmonaires, rien ne prouve (et de très nombreuses expériences ont été faites) qu'il puisse aboutir à l'occlusion complète des bronchioles. Y arriverait-il que, seul, il n'expliquerait pas encore complètement l'ensemble des phénomènes de l'atélectasie. D'autre part cliniquement et expérimentalement le spasme bronchique ne paraît provoquer que de la dyspnée et de l'emphysème. Cependant cette bronchoconstriction est un élément qui paraît très important, mais il nous semble que pour garder toute sa valeur, il doive être entendu sous la forme plus étendue de la contraction pulmonaire active.

Dans l'ensemble, les diverses théories d'atélectasie par occlusion fonctionnelle ou pathologique des bronchioles sont insuffisantes et n'expriment pas l'ensemble des phénomènes vasculaires et rétractiles de celle-ci.

Critique d'une conception purement mécanique de l'atélectasie.

Vouloir faire de l'obstruction des voies aériennes la cause de l'atélectasie suppose que celle-ci détermine et la rétraction et les phénomènes vasculaires.

1° *Mécanisme de la rétraction atélectasique.*

Nous avons exposé déjà la vitesse et les modalités pour chaque gaz de la résorption aérienne. Classiquement cette résorption entraîne le collapsus alvéolaire et Lichteim pense que celui-ci se fait grâce à la simple élasticité pulmonaire. Or cette dernière est une force très faible et d'autre part elle est pratiquement égale dans toutes les parties saines. Comment admettre alors que dans une atélectasie massive cette élasticité puisse causer une rétraction considérable et subite du poumon aux dépens des autres parties qui sont soumises à une distension élastique d'autant plus grande que le territoire atteint est plus grand, force qu'exprime la dépression manométrique pleurale? L'élasticité ne peut donc expliquer la rétraction que dans la très faible mesure où celle-ci ne porte pas atteinte à la tension élastique des autres parties.

La résorption aérienne crée-t-elle dans le territoire atélectasié une dépression manométrique, un « vide » capable d'affaisser les parois alvéolaires? Cette explication classique (voir p. 36) n'a pas reçu sa confirmation expérimentale. Il est logique au surplus de penser que la résorption ne se produit que tant que la tension des gaz alvéolaires est supérieure à celle des gaz du sang. Lorsque ces tensions s'égalisent, la résorption s'arrête. Elle ne peut continuer que grâce à une réduction progressive des alvéoles. Or l'élasticité pulmonaire ne peut donner cette rétraction que pour une faible part. Nous arrivons de ce fait à la nécessité d'une rétraction active, d'une contraction du poumon

pour compléter l'action de la résorption, l'abaissement de la pression intra-alvéolaire paraissant insuffisant à produire la rétraction massive.

2° *Mécanisme des phénomènes vasculaires.*

L'hypérémie vasculaire est constante quoiqu'à des degrés divers dans les atélectasies récentes. A quoi est-elle due? A une action mécanique du fait des modifications de pression intra-alvéolaire? — Nous avons vu ce qu'on doit en penser; — A une action chimique, due au changement dans la composition des gaz alvéolaires? Or elle existe dans les obstructions bronchiques incomplète avant la disparition des gaz et l'affaissement alvéolaire. En fait cette hypérémie paraît bien être de nature réflexe.

La conception purement mécanique de l'obstruction bronchique ou bronchiolaire et de la résorption ne rend pas compte des phénomènes intimes de l'atélectasie. Or cette obstruction n'existe pas toujours et même lorsqu'elle est en apparence présente, l'atélectasie se comporte comme un véritable réflexe. En effet comment expliquer les faits d'atélectasie observés par Jacobaeus à la suite d'injection intrabronchique de lipiodol? Ceux-ci sont d'ailleurs très rares en rapport au nombre considérable des injections de lipiodol faites par cet auteur, qui n'a observé d'atélectasie qu'une fois chez un sujet présentant une altération pathologique des bronches, mais par trois fois chez huit adultes sains. L'atélectasie apparut de dix à quinze minutes en moyenne après l'introduction du lipiodol, *donc avant toute possibilité de résorption aérienne*, dont nous connaissons la durée expérimentale. Après un temps bref variant de quelques minutes, à quatre où huit heures, l'atélectasie disparut avant que le lipiodol fût expulsé, (la preuve en est sa persistance sur les clichés) donc avant que l'obstacle mécanique? fût levé.

D'ailleurs cet obstacle existait-il? Il ne le semble pas, du fait des faibles quantités d'huile introduites et du pouvoir expulsif des bronches. La quantité plus ou moins grande du produit injecté n'influençait même pas la production ou l'absence du phénomène. Le lipiodol paraît donc n'agir qu'en déterminant sur les bronches le départ d'un réflexe.

Importance des phénomènes réflexes vasculaires et musculaires.

Contraction pulmonaire et hypérémie réflexe simultanées participent à la constitution de l'atélectasie.

1° *La contraction active du poumon.*

Les physiologistes nous ont appris depuis fort longtemps que le poumon n'est pas seulement un organe élastique mais aussi un organe musculaire, capable de variations de volume indépendantes de celles de la cage thoracique. Il a été établi que ces variations relèvent du système neuro végétatif, mais que le poumon possède un pouvoir autonome de contraction et d'expansion. On a le plus souvent considéré que ce pouvoir était dû à la fonction musculaire bronchique, dont on a établi les voies motrices (d'une façon globale : pneumogastrique constricteur, sympathique dilatateur). On a montré par des méthodes diverses le rôle de ces variations du calibre bronchique dans la respiration, l'action synergique avec celle-ci du pouvoir broncho-moteur, mais des physiologistes parmi lesquels Luisada (qui a étudié la contractilité pulmonaire par l'électro-bronchographie : courants d'action), Fleisch (qui par la méthode du pneumo-tachygraphe a étudié les réflexes proprioceptifs, réflexes musculaires d'adaptation autonome du poumon), insistent sur le fait que la notion de contractilité ne doit pas être réduite aux bronches, mais doit être étendue à l'ensemble du tissu pulmonaire.

En effet le système musculaire ne se limite pas aux importantes formations bronchiques et surtout bronchiolaires (M. de Reissessen). De ces formations part tout un système complexe qui se prolonge sur les canaux alvéolaires, s'associe avec le système contractile interstitiel (fibres musculaires des septa interlobulaires formant une sorte de membrane fenêtrée, fibres musculaires au voisinage des vaisseaux indépendantes de leur paroi, fibres de la plèvre viscérale) et, d'autre part, contracte des adhérences intimes avec le système élastique pour former un véritable filet myoélastique, charpente élastique et musculaire des parois alvéolaires (Benedetti). Si les alvéoles eux-mêmes sont plus ou moins dépourvus (chez l'homme) de fibres musculaires ils sont cependant sous la dépendance de ce système myoélastique. La contraction pulmonaire doit donc s'entendre comme une contraction de l'ensemble des éléments musculaires du parenchyme pulmonaire et des bronches.

Le poumon possède un véritable tonus d'expansion et de constriction (Viola). Cette fonction musculaire est soumise au système neuro-végétatif, mais possède une régulation autonome sous la dépendance de l'appareil nerveux bronchique intramural. Un poumon, un lobe pulmonaire (si l'indépendance cinématique (Sergent) de celui-ci est respectée) peut donc présenter des variations de volume indépendamment de celle de la cage thoracique, dans la mesure où l'autre poumon ou les autres lobes peuvent compenser ces variations. L'assujétissement du poumon à la cage thoracique est un assujétissement volumétrique global, et pour autant que celui-ci est respecté, des parties du poumon peuvent sous l'influence du système musculaire modifier leur volume. Ces variations de volume représentent aussi des variations de fonction.

Cette conception de la dynamique active du poumon est riche d'applications cliniques et nous permet de comprendre par exemple, certains phénomènes de rétraction précoce au

cours de lésions tuberculeuses très localisées et récentes, certaines variations fonctionnelles du poumon collabé sous pneumothorax indépendantes du collapsus lui-même. Viola a montré l'importance clinique de cette contraction pulmonaire, en particulier pour l'exaltation du tonus constrictif.

Benedetti avec Viola considèrent que l'atélectasie pulmonaire représente à son plus haut degré l'exaltation de ce tonus. Il semble bien en effet, avec ces auteurs, que l'affaissement alvéolaire immédiat ou rapide de l'atélectasie ne puisse être possible que par la contraction musculaire réflexe du parenchyme.

Cette contraction réflexe peut être réalisée dans l'expérimentation : réflexe viscéro-pulmonaire (Luisada et Osellado re) pleuro-pulmonaire (Scimone) et aussi par action directe sur le poumon (voir ci-dessous). Ce n'est cependant que chez des animaux inférieurs que la contraction pulmonaire expérimentale peut aboutir à l'atélectasie.

2° *Phénomènes vasculaires.*

Des phénomènes vaso-moteurs accompagnent en règle dans l'expérimentation la contraction pulmonaire et, d'une façon globale la vaso-dilatation est régie comme la contraction par le para-sympathique, la vaso-constriction par le sympathique. L'atélectasie expérimentale neurogène peut être obtenue mais toujours associée à des phénomènes de vaso-dilatation, comme dans l'atélectasie par obstruction mécanique. Il faut citer parmi les curieuses expériences de Rheinhardt celles où il obtint chez le lapin par section du tronc vago-sympathique une rétraction du poumon (après une phase de dilatation avec ischémie) avec hypérémie marquée, alvéoles atélectasiés, remplis de liquide fibrineux et d'hématies, et celles où, par excitation mécanique à la surface du poumon de lapin vivant, se produisit une rétraction marquée du territoire pulmonaire avec hypérémie et até-

lectasie persistante constatée au microscope. Ces phénomènes ne se produisaient pas après cocaïnisation préalable.

Ainsi l'expérimentation permet de reproduire par voie réflexe le phénomène complet de l'atélectasie : contraction et hypérémie, et constitue une base apparemment solide à la théorie de l'atélectasie réflexe (Viola et Benedetti). Celle-ci rend compte de la disposition plus ou moins étendue de l'atélectasie, de son apparition soudaine et de sa réversibilité parfois très rapide, de la prédominance de l'affaissement sur les phénomènes vasculaires ou inversement suivant les cas, de son étiologie extraordinairement variée : le point de départ du réflexe pouvant être à la fois très divers ou très distant (traumatisme opératoire ou autre, à distance ou proche du poumon, lésions nerveuses ou lésions pulmonaires) et enfin de la très grande variabilité de sa production dans des conditions étiologiques semblables, variabilité due à l'état de dystonie neuro-végétative plus ou moins prononcée suivant les individus. Elle rend compte surtout de *l'identité anatomique des atélectasies par obstruction mécanique et des atélectasies sans obstruction vraie*, ce qui oblige à penser que l'obstruction bronchique détermine l'atélectasie non point seulement par l'occlusion mécanique, condition nécessaire à la résorption, mais encore par un réflexe broncho-pulmonaire analogue au réflexe viscéro-pulmonaire ou pleuro-pulmonaire (Rheinhardt). La résorption aérienne deviendrait ainsi un phénomène secondaire. De la sorte s'expliqueraient les phénomènes d'atélectasie rapide et transitoire par injection intra-bronchique de lipiodol (Jacobaeus).

Une objection doit être cependant présentée à cette théorie qui ne tient compte que de l'atélectasie aiguë, c'est qu'elle n'explique pas la persistance et la chronicité de certaines atélectasies massives à début brusque et dans lesquelles la perméabilité des voies bronchiques est conservée. L'origine neurogène réflexe n'est guère compatible avec la

prolongation indéfinie de cet état; il faudrait admettre que les modifications histologiques puissent aboutir rapidement à un état pathologique des bronchioles et du parenchyme, rendant impossible la réinsufflation. Ceci paraît vrai dans certains cas, mais il en est d'autres où des reprises fonctionnelles ont pu s'opérer très tardivement et d'autres où l'étude anatomique ne constatait ni obstruction ni lésions bronchiales importantes et où le parenchyme, peu altéré, pouvait être réinsufflé en grande partie.

Il faut ajouter aussi que dans ces cas, les altérations vasculaires paraissaient minimes ou nulles et que l'atélectasie avait pu se produire d'une façon progressive envahissant plus ou moins lentement le parenchyme pulmonaire. Ceci fait penser que l'atélectasie massive chronique peut parfois être due à un phénomène d'occlusion des bronchioles (progressant de proche en proche) de nature fonctionnelle, trophique ou inflammatoire (Voir *Atél. Chroniques* p. 109).

Causes de l'atélectasie dans la tuberculose.

Dans la tuberculose, l'obstruction bronchique mécanique est fréquemment en cause, en rapport avec le voisinage ou la propagation aux bronches de divers calibres de la lésion pulmonaire.

1° Le plus souvent il s'agit de lésions tuberculeuses vraies des bronches au voisinage de lésions tuberculeuses déterminant une sténose progressive puis complète de celles-ci : forme hyperplasique et sténosante, granulome sous-muqueux (c'est la plus fréquente — Eloesser), forme ulcérative aboutissant à la sténose cicatricielle, forme congestive (rétrocession).

2° Ce peut être une compression bronchique : par sclérose cicatricielle péribronchique, par ganglions, par complexe primaire (région hilaire).

3° L'envahissement progressif de grosses bronches par un processus de suppuration ganglionnaire suivi en général d'effraction de la paroi bronchique peut déterminer une sténose persistante ou transitoire (Hartung-Fleischner).

A ces cas s'opposent ceux, aigus ou chroniques, où ni la clinique (absence de symptômes d'obstruction, perméabilité lipiodolée, persistance du drainage) ni la vérification anatomique n'ont permis de déterminer une origine mécanique et pour lesquels l'hypothèse de l'atélectasie réflexe ou par troubles fonctionnels permanents devra se poser.

CHAPITRE V

ANATOMIE PATHOLOGIQUE DES ATÉLECTASIES

Notre étude se bornera aux altérations de l'atélectasie vraie et ne traitera pas de celles du collapsus, classiquement atélectasie de compression.

L'évolution histologique de l'atélectasie est sous la dépendance de deux facteurs :

1° La durée de l'atélectasie; en effet la persistance de celle-ci entraîne l'apparition d'une infiltration conjonctive du parenchyme plus ou moins précoce.

2° L'existence d'un processus inflammatoire qui rendra plus rapides et plus importantes ces transformations.

Il faut noter que la date d'apparition des altérations histologiques est très variable, parfois pendant très longtemps le parenchyme peut n'être le siège que de modifications minimes et la reprise fonctionnelle peut être possible à une date assez éloignée de l'établissement de l'atélectasie.

I. — ATÉLECTASIES RÉCENTES

Le territoire atteint, massif, lobaire, ou parcellaire (à limitation polybulaire) est d'une couleur bleu rouge, violacé, en opposé avec la couleur grise du collapsus. Le poumon est réduit de volume, ne crépite pas, ne contient pas d'air, et ne surnage pas dans l'eau.

Les alvéoles sont affaissés; les capillaires sont dilatés,

turgescents. On constate souvent des globules rouges : des leucocytes divers, ainsi que de l'œdème dans les cavités alvéolaires. Nous avons montré l'importance de ces phénomènes dans l'opacité radiologique et à l'étude pathogénique et nous avons discuté la nature de cette congestion et de l'œdème, due soit à une vasodilatation réflexe, soit à un processus mécanique.

Cet œdème peut être le siège d'une véritable réaction inflammatoire, à laquelle Fleischner donne le nom clinique de pneumonie atélectasique (voir page 39) mais ce processus, banal et atténué le plus souvent, n'a d'intérêt que de hâter l'organisation conjonctive si l'atélectasie persiste.

II. — ÉVOLUTION HISTOLOGIQUE DES ATÉLECTASIES CHRONIQUES

Tous les travaux publiés sur ce sujet (Heller, Schuchardt Arnheim, Lotmar, Büchmann, etc.) décrivent le stade terminal de l'atélectasie comme une complète dégénérescence du tissu pulmonaire avec symphyse des parois alvéolaires, rétraction cicatricielle et formation de bronchectasies.

En fait cette évolution n'est pas fatale et toutes les atélectasies ne conduisent pas à ce stade terminal (Löeschke). Pour qu'il y ait oblitération alvéolaire, il faut que joue un facteur inflammatoire. Ce processus auquel d'ailleurs prédispose l'atélectasie, peut être absent; mais le plus souvent celle-ci devient avec le temps le siège d'une inflammation (Löeschke). C'est alors que se produisent la desquamation alvéolaire, le remplissage des alvéoles par du tissu de granulation et ultérieurement rétraction cicatricielle, formation de bronchectasies étendues, induration ardoisée (Loeschke).

1° *Infiltration conjonctive légère.*

Il est curieux de remarquer que certaines atélectasies même assez anciennes ne s'accompagnent que d'un minimum

d'altérations. Les alvéoles sont pressés les uns contre les autres, la métaplasie de l'épithélium est plus ou moins marquée et celui-ci tend à prendre la forme cubique. Une prolifération conjonctive souvent discrète vient envahir peu à peu les parois alvéolaires, normalement dépourvues de ce tissu. Cette prolifération conjonctive ne peut être à proprement parler qualifiée d'inflammatoire (Lauche). Ces lésions minimes, après une durée assez longue de l'atélectasie, permettent de comprendre que, une fois sa cause disparue, celle-ci soit réversible et que des régressions puissent être observées (Obs. V Packard, Obs. XXVII Jeanneret). Par analogie, il faut signaler que Staemmeler, dans son étude d'un lobe pulmonaire mis hors de fonction par thoracoplastie pendant dix-huit ans, décrit, à côté de régions sclérosées, des plages étendues dans lesquelles les manipulations seules ont suffi à déplisser légèrement les alvéoles, permettant ainsi de se rendre compte que ce tissu n'était guère modifié.

2° *Induration de collapsus.*

Mais le plus souvent les altérations, quoique encore peu intenses, comme dans les cas de Packard (Obs.) et de Froehlich (Obs.), sont cependant trop graves pour que la récupération fonctionnelle paraisse plausible. Leur ensemble réalise la « Kollaps Induration » ou « Kollaps Pneumonie » des auteurs allemands. En effet, l'atélectasie prolongée s'accompagne d'une inflammation surtout si des phénomènes bronchitiques sont en cause ou associés et si des foyers tuberculeux existent au voisinage ou dans le territoire atélectasié. L'inflammation gagne de proche en proche les alvéoles. L'image microscopique est la suivante : Les septa interlobulaires et les parois alvéolaires sont fortement épaissis, les bronches lobulaires sont environnées d'une forte infiltration et souvent très élargies. Dans les alvéoles

voisins on reconnaît l'envahissement conjonctif d'un exsudat encore frais par places. Il y a pneumonie péribronchique.

3° *Carnification.*

C'est alors qu'intervient (Löeschke) le processus d'organisation nommé carnification. Ce processus supprime toute possibilité de restauration fonctionnelle. La carnification consiste en un tissu de granulation riche en fibroblastes et en vaisseaux, et qui partant du tissu interstitiel, pénètre dans les alvéoles par les pores de Kohn. Bientôt ces bourgeons charnus vont se transformer en tissu conjonctif qui le plus souvent viendra se souder avec les septa et le tissu péribronchique et périvasculaire. Il y a ainsi transformation du tissu pulmonaire en un bloc fibreux où la structure alvéolaire n'est plus reconnaissable qu'au réseau élastique plus ou moins froncé mais toujours conservé.

Tous les alvéoles ne sont cependant pas oblitérés. Quelques-uns ne sont jamais complètement collabés, peut-être parce que leurs parois étant déjà indurées, leur affaissement n'a pas été complet. On voit alors les bourgeons conjonctifs faire saillie dans leur lumière et leur épithélium, devenu cubique, vient revêtir cette manière de polype. Ou bien, sous l'effet d'une impulsion régénérative, cet épithélium va proliférer et former des images glandulaires assez semblables au poumon fœtal. Parfois cette régénération prend une allure anarchique, les cellules deviennent irrégulières et, on pourrait penser à un carcinome au début.

Il faut probablement considérer comme dépendant aussi de l'impulsion régénératrice dépassant son but les cas curieux décrits par Buhl, Kaufmann, Blühmauer et Lauche, où la musculature lisse des bronchioles, des orifices alvéolaires, participait à l'organisation, en proliférant avec

abondance, et pénétrait dans les alvéoles par les pores de Kohn, à côté des faisceaux conjonctivo-vasculaires.

4° *Sclérose et induration ardoisée.*

La permanence de l'épithélium alvéolaire sous forme d'images glandulaires finit cependant par céder devant l'envahissement conjonctif et on aboutit à la sclérose totale du tissu pulmonaire sous forme d'un bloc fibreux qui ne tarde pas à s'anthracoser. Nous avons alors l'induration ardoisée, terme final de la cicatrisation, commun à de nombreux processus pulmonaires inflammatoires chroniques.

Ce terme final de l'évolution anatomique de l'atélectasie est fréquemment constaté (atélectasies apicales dans les tuberculoses guéries, siège de Kollaps-Induration (Beitske) ou d'induration ardoisée et dont la cause primitive est une obstruction bronchique (Löeschke, Fleischner), atélectasies étendues au voisinage de cicatrices tuberculeuses et atélectasies lobaires supérieures par obstruction bronchique tuberculeuse (Löeschke). Il est logique de penser que cette même évolution peut se réaliser sur une atélectasie massive diffuse d'un poumon.

Il faut d'ailleurs remarquer que la tuberculose causale n'imprime aucun caractère spécifique à l'évolution de l'atélectasie et que toutes les transformations anatomiques ci-dessus peuvent être constatées dans des atélectasies de toutes causes. Enfin au stade de sclérose étendue ou de pneumonie ardoisée l'atélectasie ne peut plus se différencier de lésions semblables au cours de la tuberculose pulmonaire, mais produites par un mécanisme différent. Ceci peut faire penser que dans l'origine de telles lésions, la part de l'atélectasie a peut-être été méconnue.

L'atélectasie de zones très limitées microscopiques et le tassement alvéolaire au voisinage de foyers tuberculeux sont certes depuis longtemps décrits. De même que l'im-

portance du collapsus atélectasique du poumon dans les pachypleurites étendues et bien connues.

Par contre dans la tuberculose pulmonaire, l'origine de scléroses étendues ou de larges champs de pneumonie ardoisée, laisse planer parfois des doutes. De telles lésions paraissent bien souvent disproportionnées avec les foyers tuberculeux que l'on trouve à leur voisinage (Letulle). On peut se demander alors si certaines de ces lésions ne sont pas originellement de l'atélectasie par obstruction bronchique soit que celle-ci soit causée par compression et étranglement fibreux, ou par des lésions tuberculeuses endobronchiques ou par embolies caséeuses. Ultérieurement ces zones d'atélectasie aboutissent à des lésions inaltérables dont l'anatomiste ne peut plus retrouver le déterminisme.

Cette hypothèse trouve un argument encore plus important dans l'étude des fibrothorax. Des atélectasies massives de larges territoires sains (voir chap.) peuvent réaliser le type du fibrothorax considéré jusqu'à maintenant comme toujours dû à la pachypleurite ou à la sclérose cicatricielle; or cette sclérose peut avoir une étendue qui paraît parfois bien disproportionnée avec la tuberculose cavitaire ou fibreuse causale. Ne serait-elle pas parfois primitivement une atélectasie dont le remaniement histologique voile les caractères originels.

DEUXIÈME PARTIE

ÉTUDE CLINIQUE DES ATÉLECTASIES

L'atélectasie a pour caractéristique de ne s'accompagner d'aucun symptôme d'ordre toxhemique ou général et que d'un minimum de signes fonctionnels. Sa gravité tient donc avant tout à la durée de son évolution et à l'étendue du territoire qu'elle atteint. C'est donc sur ces bases que peut être établie une systématisation de ses formes cliniques, en attendant que leur pathogénie mieux connue puisse en permettre une meilleure classification. Nous distinguerons des formes à évolution chronique et le plus souvent définitives et des formes aiguës transitoires parmi lesquelles l'atélectasie post-hémoptoïque revêt une réelle et complète individualité.

Nous les diviserons en formes massives diffuses, sans limitation lobaire et atteignant la totalité ou la plus grande part d'un poumon et en formes à limitation lobaire stricte.

Nous étudierons en dernier l'atélectasie parcellaire, l'atélectasie dans le pneumothorax et la pleurésie et chez l'enfant.

CHAPITRE VI

ATÉLECTASIES A ÉVOLUTION CHRONIQUE

PLACE DE L'ATÉLECTASIE DANS LES SYNDROMES DE RÉTRACTION THORACIQUE

Au cours de lésions tuberculeuses apicales l'atélectasie massive diffuse chronique du parenchyme sain ou en grande partie sain sous-jacent peut réaliser des syndromes de rétraction hémi-thoracique, analogues cliniquement à ceux produits par la sclérose pulmonaire ou la pachypleurite post-pleurétique (auxquels on donne parfois le nom de fibrothorax).

Ces atélectasies massives ne doivent pas être assimilées à ces « processus naturels de guérison »; elles réalisent de véritables complications de la tuberculose qui les a engendrées.

Des atélectasies lobaires à évolution chronique peuvent donner, au cours de la tuberculose, les mêmes images que des rétractions cicatricielles lobaires.

C'est la radiologie qui a montré que l'atélectasie peut jouer un rôle important dans les rétrécissements de poitrine, de Laënnec ou les syndromes de rétraction dans la tuberculose pulmonaire.

On avait cru pendant longtemps que les rétractions hémithoraciques étaient sous la dépendance de processus pleuraux. Cependant Laënnec, dans son « *Traité d'auscultation médiate* », avait déjà indiqué que ces rétrécissements

du thorax pouvaient s'observer en dehors de la pleurésie. Mais c'est Bertier, en 1913, qui semble avoir le premier, écrit Bezançon, émis la notion que les déplacements cardiaques pouvaient être en rapport avec une rétraction du poumon lui-même. Bard a insisté à plusieurs reprises sur cette notion. Rist, Ameuille avec Jullien ont montré l'importance des rétractions pulmonaires propres, les différenciant des rétractions pleurales, facteur principal des déformations thoraciques. Urbain Guinard et Hinault en 1926, et ultérieurement d'autres auteurs ont montré par de nombreuses observations que la plèvre était entièrement saine dans des cas où l'opacité radiologique pouvait faire soupçonner une importante pachypleurite et que des pneumothorax avaient un remarquable effet curateur sur des lésions où les processus de rétraction étaient particulièrement intenses, mais insuffisants ou trop lents pour éteindre des lésions qui pouvaient au surplus continuer leur évolution dans un territoire rétracté.

Mais le mécanisme de ces rétractions en l'absence de pachypleurite n'était qu'incomplètement expliqué par la sclérose cicatricielle rétractile ou les scléroses parenchymateuses inflammatoires.

En effet, Bezançon, Braun et Destouches, dans leur étude sur le syndrome de rétraction dans la tuberculose pulmonaire, montrent que les modifications morphologiques du thorax et la déviation des organes médiastinaux relèvent, en dehors de tout processus pleural, de la diminution du volume d'un poumon ou d'une portion de celui-ci, les autres territoires venant occuper la place laissée libre. Mais ces diminutions de volume du poumon, pour être dues souvent à la sclérose cicatricielle rétractile, aboutissant possible de toutes lésions tuberculeuses, ne relèvent-elles que de ce processus? Ces auteurs écrivent :

Est-il donc nécessaire, pour expliquer le ratatinement du poumon, d'invoquer dans chaque cas la *sclérose cicatricielle et inflammatoire?* Peut-être est-il loisible d'envisager que certaines lésions du poumon amènent une diminution de l'expansion pulmonaire; le poumon se trouve donc privé d'air dans certaines portions, d'où affaissement simple du parenchyme et diminution consécutive du volume de l'organe. Peut-être même peut-on envisager la possibilité d'une simple atrophie du parenchyme.

Vincenti montrant dans son étude des fibrothorax (1932) l'attraction du tissu sain par la rétraction cicatricielle et le déséquilibre, puis la déviation médiastinale qui s'en suit, écrit : « Mais cette attraction parenchymateuse, fatalement localisée au siège de la lésion et qui peut, à la rigueur, expliquer les fibrothorax partiels, s'avère insuffisante comme cause des fibrothorax totaux, produits, par exemple, au cours d'une évolution cavitaire du sommet. »

C'est bien, en effet, à des altérations du parenchyme sain étendues à une distance souvent grande de la lésion et à l'atélectasie de celui-ci que peuvent être dues certaines rétractions massives.

La radiologie, en saisissant à son début l'institution soit brusque soit rapidement progressive de ces processus, a montré la nature atélectasique de certaines de ces densifications rétractiles du parenchyme.

L'anatomie pathologique a pu permettre d'étudier des cas récents d'atélectasie massive chronique au cours de la tuberculose et d'en vérifier la nature histologique. Si les autopsies n'avaient pas montré plus fréquemment jusqu'alors ces lésions c'est peut-être que leur évolution chronique entraîne une transformation scléreuse de l'atélectasie, laquelle ne révèle pas son origine ni son mode de production.

L'atélectasie chronique de larges zones de parenchyme réalise, dans les syndromes de rétraction, trois aspects différents :

1° *Rétractions hémithoraciques par atélectasie.* — Celles-ci surviennent au cours de lésions localisées, apicales en règle; elle atteint une surface très étendue du parenchyme sous-jacent antérieurement sain; c'est une *atélectasie massive diffuse* et, en quelque sorte, primitive, puisque le parenchyme était indemne de lésions au moins pour une grande part. L'atélectasie massive diffuse doit prendre dans les syndromes de rétraction hémithoracique, à côté des rétractions par sclérose cicatricielle ou pleurogène, une place limitée mais bien définie. Cette place est limitée, parce que sa fréquence est faible et ne diminue en rien dans ces états de rétraction hémithoracique ou fibrothorax, l'importance de la sclérose ou de la pachypleurite. Par contre son étiologie, son mécanisme et son évolution lui assurent dans ces syndromes une réelle indépendance :

En effet, elle a rarement pour origine une tuberculose fibreuse ou rétractile à pronostic bénin, mais le plus souvent une tuberculose fibro-caséeuse et cavitaire.

Son rôle sur les lésions tuberculeuses est rarement propice mais le plus souvent nocif (Jacobaeus) et se distingue bien des scléroses tuberculeuses étendues considérées comme des processus naturels de guérison; ce rôle nocif tient au déséquilibre dynamique que crée l'atélectasie et aux complications que celle-ci peut entraîner (bronchectasies); il explique aussi certains de ces fibrothorax où les lésions apicales continuent leur évolution.

La régression possible, quoique exceptionnelle, lui donne aussi un caractère particulier.

Enfin l'atélectasie massive diffuse est la seule à rendre compte des rétractions pulmonaires massives au cours d'une lésion apicale limitée, ou d'une rétraction se produisant avec une très grande rapidité (quelques jours) et qui, une fois installée, a en règle une évolution chronique indéfinie sous laquelle elle pourrait se confondre avec les autres causes de rétraction hémithoracique.

2° *Des atélectasies lobaires chroniques* peuvent donner des images semblables à celles des scléroses lobaires.

3° L'atélectasie associée intervient dans les processus de condensations rétractiles étendues par sclérose ou pachypleurite.

A. — ATÉLECTASIES MASSIVES DIFFUSES CHRONIQUES

1° Les bases du diagnostic positif des atélectasies massives diffuses à évolution chronique.

Les observations d'atélectasie pulmonaire chronique dans la tuberculose ne sont pas nombreuses dans la littérature, si pour justifier cette appellation on exige d'elles un certain nombre de caractères qui la définissent et qui se retrouvent toujours dans les observations suivantes.

Ne peuvent en effet recevoir ce nom que les condensations pulmonaires rétractiles qui répondent aux signes radiologiques et cliniques ci-dessous, signes qui, isolés, ne sont en rien spécifiques, mais *dont le groupement seul définit l'atélectasie.*

Le diagnostic se posera dans deux conditions différentes :

A. — *L'état du parenchyme était connu antérieurement à l'atélectasie.*

Celle-ci se caractérise par le syndrome suivant :

1° Opacité homogène.

2° Rétraction du territoire atteint.

3° Lieu d'apparition de l'opacité, soit près des lésions, soit à distance, mais en territoire antérieurement sain ou en grande partie sain.

4° Mode d'apparition de l'opacité :

a) Soit brusque et massif; ce caractère est le plus important et, joint aux caractères de l'opacité, il signe à coup sûr une atélectasie.

b) Soit progressif; dans ce cas le diagnostic, plus délicat ne peut être posé que si l'atélectasie envahit un territoire en grande partie sain, ou si des observations radiologiques répétées et attentives permettent de voir l'opacité atélectasique envahir et voiler des lésions précises et limitées.

5° Évolution de l'opacité :

Elle est, en règle, chronique; mais l'atélectasie chronique est exceptionnellement réversible. L'éclaircissement sans séquelles et le développement volumétrique d'un territoire ou d'un lobe fortement rétracté et sa reprise fonctionnelle, suivie de la reposition médiastino-diaphragmatique permet un diagnostic certain d'atélectasie.

B. — *L'atélectasie présumée est constituée depuis un temps variable et l'état antérieur du parenchyme atteint inconnu.*

Discriminer dans un hémithorax opaque, avec une forte déviation médiastino-diaphragmatique, ce qui peut, dans un passé souvent long de tuberculose, relever de l'atélectasie, de la sclérose, cicatricielle ou autre, est radiologiquement à peu près impossible.

Le diagnostic, dans ces cas, ne pourra être fait que par l'insufflation pleurale :

a) Si la plèvre est symphysée, le processus de pachypleurite, associée ou non à la sclérose pulmonaire, ne pourra pratiquement pas être éliminé. L'atélectasie pourra être seulement suspectée dans quelques cas.

b) Si la plèvre est libre, trois signes permettront le diagnostic d'atélectasie, à condition d'être nets :

1° La pression initiale, fortement négative.

2° Le collapsus massif et immédiat d'emblée du poumon ou de la partie soupçonnée atélectasiée.

3° La reposition médiastinale et diaphragmatique suivant immédiatement l'insufflation.

On ne saurait être trop exigeant sur le caractère de ces symptômes, pour ne pas étendre le diagnostic d'atélectasie à toutes autres causes de condensation, même rétractile, du poumon. Par ailleurs, ce diagnostic sera vérifié par un certain nombre de contrôles anatomiques et histologiques.

2° Observations d'atélectasies massives diffuses à évolution chronique.

La plupart des observations rapportées ci-dessous ont été choisies dans la littérature publiée sur ce sujet. Elles étaient toutes appuyées de radiographies démonstratives. L'étude clinique précise qui les accompagnait et la personnalité de leurs auteurs semblent mettre à l'abri d'erreur de diagnostic.

L'atélectasie est étendue, dans ce type à de très larges zones saines ou en grande partie saines de parenchyme pulmonaire ou à la totalité du poumon. Tantôt la lésion tuberculeuse est très réduite et contraste d'une façon frappante avec l'atélectasie massive dont elle est la cause, tantôt les lésions pulmonaires ont une étendue plus grande, soit localisée soit disséminée dans le poumon atteint. Dans ce dernier cas nous n'avons relevé que des observations où la fixité radiologique des lésions et leur faible étendue permettaient de faire nettement la part de l'atélectasie.

De façon à ce que la critique qui pourrait s'exercer sur ces derniers cas ne puisse atteindre l'ensemble des observations, nous séparerons celles-ci en plusieurs sous-groupes :

a) Suivant que l'état du parenchyme atteint était connu

antérieurement à l'atélectasie, ou que le pneumothorax a montré la nature atélectasique de sa condensation;

b) Suivant l'état radiologique du parenchyme atteint.

Les atélectasies massives après phrénicectomie figureront dans cette série d'observations. Les raisons de cette adjonction paraîtront plus évidentes par la confrontation avec les atélectasies massives en dehors de la phrénicectomie.

A. — *L'atélectasie massive envahit un territoire pulmonaire reconnu radiologiquement sain antérieurement.*

Le début de l'atélectasie se produit le plus souvent d'une façon rapidement progressive, mais qui peut parfois être rapide et même brutal.

a) *Atélectasie à début brusque ou rapide.* — Les deux observations suivantes concernent des tuberculoses fibreuses anciennes envahissant partiellement ou totalement le hile pulmonaire.

Observation n° I

Tuberculose cavitaire apicale gauche avec importante condensation rétractile du sommet envahissant la région hilaire. Atélectasie à début brusque du territoire sous-jacent, en grande partie sain. Autopsie : Sténose de la bronche souche par processus fibreux (*In* Packard. Cas 1, *American Rev. Tbc.*, 1928).

Femme 25 ans. Tuberculose observée de 1921 à 1926.

En 1924, l'examen radiologique montre une tuberculose apicale gauche. Importante condensation rétractile du tiers supérieur du poumon gauche, envahissant la région hilaire. Cavité rétroclaviculaire. Parenchyme sous-jacent clair et à peu près complètement sain. Légère déviation trachéale et médiastinale vers la gauche. Diaphragme gauche un peu surélevé. A l'examen physique, syndrome cavitaire au sommet gauche. Sur le reste du

territoire pulmonaire gauche, respiration affaiblie, absente à la base. A droite, parenchyme clair avec une respiration diminuée et des râles fins au sommet. Laryngite. État général assez bon. Le syndrome persiste depuis trois ans sans modifications.

Août 1924 : Pendant cinq jours, dyspnée, toux sèche, opiniâtre, et vomissements. Du côté gauche, mouvements thoraciques très diminués, matité totale, souffle bronchique sur toute l'étendue, avec pectoriloquie aphone. En arrière et en haut, souffle caverneux. Opacité totale du poumon avec forte déviation médiastinale et trachéale; élévation diaphragmatique. Les troubles fonctionnels s'améliorèrent vite et pendant deux ans la malade vécut en assez bonne santé, quoique aucun changement ne se produisît dans l'état physique du poumon.

En 1926 mort par lésions pneumoniques rapidement extensives du côté droit. Amylose.

Autopsie :

Poumon droit : Hypertrophie considérable. Diaphragme très abaissé repoussant le foie. Hépatisation des lobes supérieurs et moyens (microscopiquement : pneumonie tuberculeuse).

Poumon gauche : Carnifié, de couleur violet foncé, et réduit au volume d'une main et entouré d'une plèvre très épaissie et adhérente. A la coupe, cavité apicale entourée de tissu fibreux, anthracosique et de masses calcifiées. La bronche souche est entourée d'une abondante fibrose qui la comprime; sa lumière est pratiquement oblitérée, ses parois sont épaissies; la muqueuse est tomenteuse et injectée. Le lobe inférieur, atélectasié, est le siège de fibrose diffuse avec nombreux foyers de calcification. Les petites bronches sont le siège de petites dilatations fusiformes, surtout à la partie interne.

L'étude histologique montre : des alvéoles oblitérés ou réduits à des fentes allongées, tapissées d'épithélium cubique, l'épaississement du tissu conjonctif normal et l'envahissement du parenchyme par un processus conjonctif diffus; une importante infiltration lymphocytaire avec par places, des cellules géantes. Les capillaires, oblitérés au centre, sont au contraire à la périphérie dilatés et engorgés, de même que les lymphatiques périphériques. Dans les bronches, épaississement de la muqueuse avec hyperplasie des glandes à mucus et nombreuses ulcérations tuberculeuses. Leur lumière est souvent oblitérée par des masses de mucus.

A noter dans cette observation :

L'envahissement de la corne supérieure du hile par la condensation fibreuse.

Le début brusque de l'atélectasie précédé en réalité par une longue période d'hypofonctionnement de la base, manifestée par l'abolition de la respiration.

La sténose progressive de la bronche en était la cause et se compléta, probablement brusquement, réalisant l'atélectasie massive.

Observation n° II

Tuberculose fibreuse dense des régions hilaire et inter-cléido-hilaire gauche. Atélectasie brusque et massive du poumon gauche traitée par pneumothorax (*In* Packard. Cas 3, *American Rev. Tbc.*, 1928).

Femme 30 ans. Début de la tuberculose par petites hémoptysies en 1924. Bacilloscopie positive (1924). Très bon état général, toux et expectoration minimes. Poumon droit normal. Poumon gauche : respiration rude, frottements en avant et en arrière, pas de râles. Examen radiologique montre une épaisse densification fibreuse des régions hilaire et inter-cléido-hilaire gauche.

Pendant les premiers jours d'avril 1924, douleurs dans le côté gauche, accompagnées de dyspnée, de fièvre légère et d'une toux modérée. A l'examen : matité du côté gauche, respiration très diminuée, à timbre bronchique au sommet. L'examen radiologique montre une opacité dense, homogène, de tout l'hémithorax gauche. La trachée et le cœur sont considérablement déviés à gauche. Le diaphragme est immobile et surélevé.

En mai 1924, ces signes persistant, un pneumothorax est institué (pression initiale —23 — 8) qui réalise un collapsus massif très dense et total du poumon gauche. Le médiastin reprend sa place normale.

En 1929, le moignon apparemment atélectasié n'a repris aucune expansion et tend à se déplacer vers la gauche, entraînant les viscères thoraciques.

A noter dans cette observation : Importance de la fibrose hilaire; début brutal de l'atélectasie, et absence de réexpansion du moignon atélectasié.

Les deux observations suivantes, s'opposent nettement aux précédentes : elles concernent des cas de tuberculose fibreuse apicale bénigne où le processus tuberculeux était très localisé et contraste notablement avec l'atélectasie massive totale à laquelle il donna lieu.

Observation n° III

Atélectasie massive à début aigu fébrile de la base gauche au cours d'une tuberculose apicale fibreuse (Jacobaeus et Westermark. Cas 11, *Act. Radiol.*, 1930).

Homme 22 ans. Pleurésie purulente gauche opérée en 1920. En 1925 et 1928 petites hémoptysies. En 1930 l'examen montre une tuberculose fibreuse bénigne du sommet gauche sans cavité. Trois semaines après un examen radiologique, en juin 1930, apparition brusque de fièvre (39°-40°), toux, expectoration purulente (B. K. : +), douleur à gauche. On constate alors tous les signes radiologiques d'une atélectasie massive diffuse de la base du poumon gauche : élévation diaphragmatique, déviation cardiaque, rétrécissement des espaces intercostaux. A l'examen clinique, matité surtout intense à la base, respiration broncho-vésiculaire, frottements en avant, très faibles. Pneumothorax impossible. Amélioration clinique rapide. En un mois la température devient normale. Disparition de l'expectoration. Persistance de l'aspect radiologique, aspect dilaté des bronches de la partie supérieure du poumon.

Observation n° IV

Atélectasie massive du poumon gauche au cours de tuberculose fibreuse apicale bénigne (Jacobaeus et Westermark. Cas 17, *Act. Radiol.*, 1930).

Homme 27 ans.

En 1926 : lésions tuberculeuses bénignes au sommet droit.

Mai 1930 : légère et diffuse opacité au sommet droit; petites taches à la partie supérieure du poumon gauche.

Juillet 1930 : fatigue générale, toux.

8 août 1930 : hémoptysies légères pendant plusieurs jours; température subfébrile; pas de dyspnée; pas d'expectoration.

A l'examen du 28 août : dyspnée légère; matité du poumon gauche; souffle broncho-vésiculaire; râles; opacité radiologique massive de ce poumon avec élévation du diaphragme et déviation cardiaque. Images claires, arrondies, à la partie supérieure (bronchectasies à développement rapide).

Pneumothorax —20 —13. Collapsus complet opaque. Les auteurs considèrent cette atélectasie comme due à la tuberculose antérieure, malgré l'absence d'expectoration, mais la persistance et la chronicité de l'état radiologique leur fait éliminer l'hémoptysie comme en étant l'origine.

L'observation suivante concerne un cas, unique à notre connaissance, d'une atélectasie massive à début brusque qui présenta spontanément une reprise fonctionnelle.

Observation n° V

Tuberculose cavitaire apicale gauche; Atélectasie brusque et massive du parenchyme sain sous-jacent avec agrandissement de la cavité; Reprise fonctionnelle progressive du territoire atélectasié, suivie ultérieurement de la disparition cavitaire (*In* Packard, Cas 2, *American Rev. of Tbc.*, 1928).

Femme 30 ans. Examens réguliers de 1916 à 1927.

En 1916 : infiltration apicale droite et des deux tiers supérieurs du poumon gauche. B. K. : +.

De 1916 à 1922 : amélioration progressive, mais il persiste une cavité apicale gauche entourée de tissu fibreux atteignant la corne supérieure du hile.

En avril 1922, l'examen montre le poumon droit normal avec une respiration diminuée au sommet; le poumon gauche a une sonorité et une respiration diminuées dans l'ensemble, avec de gros râles bronchiques disséminés et de gros râles au sommet.

En octobre 1922 la malade est prise de douleurs dans le côté gauche avec dyspnée et état subfébrile; troubles gastro-intestinaux. L'examen montre l'expansion hémithoracique gauche très diminuée, une matité totale de ce territoire où les vibrations sont très diminuées. La respiration est remplacée par un gros souffle bronchique avec pectoriloquie aphone. Pas de râles. Au sommet, le souffle prend un timbre caverneux. L'examen radiologique montre une opacité totale et homogène de l'hémithorax gauche, avec une déviation considérable de la trachée, du cœur et du médiastin. Le diaphragme est surélevé et immobile. La cavité nettement agrandie se dessine en clair au sommet.

De 1922 à 1925, le poumon s'éclaircit lentement et progressivement, en même temps que se dessinent les signes de reprise fonctionnelle : réapparition du murmure vésiculaire et des râles. La déviation médiastinale et cardiaque diminue progressivement, la cavité persiste cependant au sommet.

De 1925 à 1927, disparition totale de l'opacité gauche, puis de la cavité. Le cœur reste légèrement dévié. La guérison est complète.

A noter :

L'importance des travées fibreuses entre la zone cavitaire et la partie supérieure du hile, qu'elles masquent.

L'agrandissement de la cavité à la suite de l'atélectasie massive, puis sa cicatrisation lorsque cette dernière eut disparu complètement, ce qui vient bien confirmer les idées de Jacobaeus sur le rôle parfois nocif de l'atélectasie.

Packard émet l'hypothèse que cette atélectasie peut être due à la compression bronchique par un ganglion trachéo-bronchique.

Les symptômes de la remarquable observation suivante d'Ameuille et Mézard permettent de la ranger dans le cadre des atélectasies massives. L'étude du parenchyme et des bronches antérieurement à l'atélectasie apporte des renseignements très importants sur la genèse des bronchectasies.

Observation n° VI

Nécrose pulmonaire lobaire avec collapsus pulmonaire et bronchectasie par thrombose de l'artère bronchique (Ameuille et Mézard. *Bull. Méd. des Hôp.*, 3-3-1933).

Homme atteint d'une caverne géante du lobe supérieur droit, d'évolution ancienne et stabilisée.

L'injection transpariétale de lipiodol dans la caverne avait montré la régularité de calibre des bronches lobaires inférieure et moyenne droites.

A l'un des examens périodiques réguliers on constate la condensation rétractile de tout le parenchyme sain sous-cavitaire qui s'est produite d'une façon latente sans aucun trouble fonctionnel ni général.

Tous les signes d'atélectasie sont présents : déplacement cardio-médiastinal considérable, dextrocardie complète, rétraction costale, matité et opacité complètes des lobes inférieurs.

L'examen lipiodolé montra que les grosses bronches de ce territoire étaient perméables et très dilatées avec de grosses ectasies moniliformes dans les lobes inférieurs.

Trois mois plus tard le malade mourait et l'autopsie permettait de vérifier la cavité du lobe supérieur et de constater que les lobes inférieurs présentaient à leur périphérie de grosses cavités bronchectasiques. Le parenchyme était réduit au squelette élastique et le siège d'une nécrobiose massive.

L'artère bronchique inférieure droite était le siège d'une endartérite thrombosante au voisinage d'un processus d'adénite et de périadénite tuberculeuses.

Les auteurs considèrent ce processus thrombosant comme responsable de la genèse des bronchectasies.

Tous les signes de l'atélectasie massive chronique existant dans ce cas semble permettre de le placer dans le groupe de ces observations. Le fait remarquable mais pas unique de perméabilité des grosses bronches et la rapidité de constitu-

tion des bronchectasies seront étudiés avec l'évolution et les complications des atélectasies massives chroniques.

b) *Atélectasies à début progressif.* — Les observations suivantes ont permis de suivre le début progressif et assez rapide de l'atélectasie. Dans l'une, le malade présentait une évolution fébrile grave; dans l'autre au contraire la tuberculose évoluait d'une façon chronique. Dans l'un et l'autre cas le diagnostic de cette opacité fut établi par l'importance de la déviation cardio-médiastinale et surtout par le pneumothorax.

Observation n° VII

Tuberculose évolutive fébrile excavée du sommet gauche. Atélectasie progressive du poumon gauche. Pneumothorax (*In* Glenn. Cas 1, *American Rev. Tbc.*, 1931).

Femme 26 ans. Pleurésie en 1926. Entre en avril 1929 au « Missouri Stade Sanatorium ».

Mauvais état général. Fièvre 38°-40°. Toux et expectoration abondante. A l'examen, submatité, souffle et râles au sommet droit. A gauche, sur tout l'hémithorax, submatité, respiration très diminuée surtout à la base, avec quelques râles diffus.

L'examen radiologique montre une légère infiltration sous-claviculaire droite, une infiltration excavée rétro-claviculaire gauche.

Au mois de juin, diaphragme gauche surélevé et opacité légère, diffuse, homogène de la base.

En juillet la fièvre persiste. Importante modification des signes radiologiques : opacité totale et diffuse de tout le poumon gauche avec forte déviation cardiaque. La cavité apicale est plus grande. Le pneumothorax institué immédiatement (pression initiale :

—16 — 7) réalise un collapsus atélectasique du poumon avec retour du médiastin à la place normale. Disparition de la cavité et guérison complète.

A noter :

Progression de bas en haut de l'atélectasie qui s'établit en deux mois environ.

Observation n° VIII

Tuberculose chronique excavée du sommet gauche. Atélectasie rapidement progressive de la base. Pneumothorax (*In* Glenn. Cas 3, *Amer. Rev. Tbc.*, 1931).

Femme 23 ans. Début de la maladie en 1928. Entre en février 1929 au « Missouri State Sanatorium ». L'examen montre alors de la submatité et quelques gros râles au sommet droit. A gauche, submatité du tiers supérieur du poumon avec de gros râles humides. L'examen radiologique montre une infiltration légère hilaire et apexienne droite; à gauche, plusieurs cavernes au sommet et une base un peu obscure.

La malade s'améliore progressivement, mais en août, se plaint de douleurs dans le côté gauche et de dyspnée.

L'examen montre une respiration très diminuée à gauche, absente à la base, ainsi qu'une opacité dense des deux tiers inférieurs du poumon avec une importante déviation cardio-médiastinale et élévation diaphragmatique. Les cavités sont nettement plus grandes. Le pneumothorax est institué en septembre et réalise un collapsus atélectasique du poumon; il donne une guérison complète.

A noter :

Agrandissement des cavités apicales après l'apparition de l'atélectasie.

c) *Atélectasies apparues après phrénicectomie.* — L'étude de la pathogénie des atélectasies massives chroniques montrera que ces cas ne présentent pas de différence fondamen-

tale avec les précédents et peuvent être rangés dans le même groupe. La paralysie phrénique semble en effet n'apporter qu'un facteur fonctionnel adjuvant à la constitution de ces états.

1° L'atélectasie est apparue immédiatement après l'intervention, mais elle était précédée par une importante diminution fonctionnelle de la base et une opacité progressive diffuse de celle-ci.

Observation n° IX

Tuberculose cavitaire apicale gauche avec importante condensation rétractile du sommet. Diminution progressive de la clarté du tissu sain de la base. Peu après phrénicectomie, atélectasie massive (Obs. Cardis, Leysin).

Mme C., 42 ans. Début de la tuberculose en 1927.

En 1932 tuberculose nodulaire diffuse du poumon gauche plus dense à l'apex avec une petite cavité; petites infiltrations du sommet gauche.

Pneumothorax gauche en 1933, pendant six mois associé à la Chrysothérapie. La malade ne crachait pas.

Arrive à Leysin en janvier 1935 : densification rétractile du sommet gauche avec importante cavité rétroclaviculaire, mais les deux tiers inférieurs du poumon sont clairs avec quelques taches dans la région hilaire; surélévation diaphragmatique importante; déviation du médiastin et de la trachée; sinistrocardie. A droite fines taches rétroclaviculaires. Auscultation : nombreux râles humides au sommet gauche; au-dessous respiration diminuée et très faible à la base. Expectoration 20 à 30. B. K. +.

De janvier à avril 1935, cure sanatoriale, nette amélioration clinique, diminution de l'expectoration. Radiologiquement pas de diminution nette de la cavité mais la base antérieurement claire se recouvre d'une opacité homogène où l'on reconnaît les lésions antérieures inactives sans changement.

Phrénicectomie en avril 1935. Après l'intervention, poussée thermique (38°) dyspnée augmentée. Quelques jours après on constate une opacité totale et absolue de l'hémithorax, surmontée par la clarté agrandie de la caverne apicale.

La déviation trachéale et médiastinale s'est encore accrue. Le diaphragme est légèrement plus surélevé et immobile. Silence respiratoire de la base gauche.

Dans les mois qui suivirent, légère amélioration de l'état général mais la cavité subsiste aussi grande.

L'expectoration, toujours bacillifère, un peu augmentée après l'opération, persiste à son chiffre habituel.

On envisage dans l'avenir une thoracoplastie partielle supérieure.

A noter :

De janvier à avril 1935 l'opacification progressive diffuse de la base, indice d'une diminution progressive de son aération, en l'absence de lésions nouvelles ou aggravées à ce niveau.

La phrénicectomie semble n'avoir fait que précipiter l'apparition de l'atélectasie massive, en supprimant la fonction déjà très réduite du diaphragme, mais qui maintenait cependant un certain degré d'aération de la base saine.

La cavité apicale est agrandie et plus nette après atélectasie.

La persistance de l'expectoration à son taux habituel est un signe de la perméabilité bronchique, au moins de la bronche lobaire supérieure et de la bronche souche.

2° L'atélectasie est apparue précocement dix a quinze jours après la phrénico-exérèse.

Observation n° X.

Large cavité apicale gauche. Atélectasie massive de la base dans les quinze jours suivants une phrénicectomie. Thoracoplastie (Froehlich. *Journal médical de Leysin*, avril 1935).

Cas Del. (Chamois, n° A. 135).— La malade 22 ans entre à la Tour de Mayen le 9 novembre 1929, atteinte de tuberculose pul-

monaire bilatérale, cavitaire à gauche, afébrile, bacillaire. La maladie a débuté à l'âge de 19 ans par de l'amaigrissement et une température subfébrile. A l'auscultation, on constate une respiration faible à la base gauche et des râles humides aux deux sommets. Au sommet gauche, on trouve en plus de l'égophonie et de la pectoriloquie aphone. Avant de venir à Leysin, la malade se soignait dans une station d'altitude en France où on lui a fait un pneumothorax gauche qui a été abandonné quelques mois après son institution. La malade ne peut pas nous donner des renseignements détaillés concernant l'abandon de son Pneumothorax. Devant la gravité des lésions gauches, on essaie de reprendre le pneumothorax mais plusieurs tentatives sont restées infructueuses (fig. 1). En raison de la persistance de l'expectoration bacillifère et de la caverne apicale, on décide d'intervenir par paralysie de l'hémidiaphragme gauche et le Dr Picot pratique la phrénico-exérèse le 20 décembre 1929. La radioscopie faite le jour de l'intervention montre l'immobilité diaphragmatique avec légère ascension. A la suite de cette intervention, on assiste à une légère diminution de l'expectoration dont le contenu bacillifère diminue également. Au cours du contrôle radiologique, que nous pratiquons à l'écran, chaque quinze jours chez nos malades, on trouve une opacité uniforme et dense de la base gauche, qui s'est constituée sans aucun signe clinique et sans que la malade ait ressenti un malaise quelconque. L'auscultation de cette région est caractérisée par l'absence totale du murmure vésiculaire et, à la percussion, on trouve de la matité. Nous pratiquons immédiatement une radiographie (fig. 2) qui confirme l'image radioscopique. L'opacité n'a pas disparu jusqu'à l'heure actuelle. La malade a subi en novembre 1931 une thoracoplastie de 10 côtes en deux temps (Dr Picot) qui a amené la guérison clinique et radiologique.

A noter :

Qu'il existait antérieurement à la phrénicectomie quelques lésions diffuses dans la base gauche, un certain degré de déviation cardio-médiastinale et une diminution accentuée de la respiration de la base.

Observation n° XI.

Tuberculose cavitaire apicale droite. Atélectasie de la base quinze jours environ après phrénicectomie. Pneumothorax (Obs. Dr Cardis. Leysin).

M. B., 40 ans. Début de la maladie en 1932. Vient à Leysin en 1933. Épaisse condensation apicale droite surtout marquée à la partie supérieure du hile, et entourant une cavité sous-claviculaire. Trachée fortement déviée. Un peu de dextrocardie. Bases claires avec travées fibreuses assez nombreuses. Bon état général. Température normale.

Phrénicectomie le 2 mai 1933 : aucune réaction thermique, après l'opération. Le 10 mai, la radioscopie montre un diaphragme très surélevé et immobile.

Le 19 mai, sans qu'aucune modification ni thermique ni de l'expectoration n'aient eu lieu, on constate une opacité homogène diffuse de toute la base. Les signes physiques à ce niveau : matité, souffle doux, abolition des vibrations et des murmures, pectoriloquie aphone et broncho-égophonie font penser à une pleurésie. Le cœur cependant malgré la surélévation diaphragmatique avait accusé sa migration à droite.

Pneumothorax le 5 juin 1933 (pression fortement négative) qui crée un large décollement; aucun exsudat pleural.

Collapsus très opaque de la zone atélectasiée.

Forte amélioration par le pneumothorax.

3° L'atélectasie s'est constituée dans un délai important après la phrénicectomie (sept mois et deux ans).

Observation n° XII.

Large cavité apicale droite. Atélectasie massive de base environ sept mois après phrénicectomie. Thoracoplastie (*In* Froehlich. Cas 2, *Journal Medical de Leysin*, avril 1935).

Cas Rous (Chamois, n° 1131). — La malade, 15 ans, entre à la Tour de Mayen, annexe du sanatorium Les Chamois, le 19 octobre 1930. Pneumothorax droit, institué à Paris le 29 avril 1930

pour lobite excavée du poumon droit. La température atteint le soir 37°2. L'expectoration est de 6 à 8 crachats par jour, riches en bacilles. Le 23 octobre 1930 on fait une pleuroscopie dans le but de sectionner les brides qui empêchent le collapsus des parties malades. A l'exploration de la cavité pleurale, on trouve des adhérences épaisses, larges, se perdant en voile vers la partie postérieure de la cavité thoracique. Elles semblent, sinon habitées de poumon, au moins très vascularisées. Étant donné l'impossibilité de les sectionner, on retire les instruments sans intervenir. On décide d'abandonner le pneumothorax inefficace et de le remplacer par une phrénicectomie qui a été faite le 6 novembre 1930 par le Dr Picot. On arrache 11 centimètres de nerf. L'examen radioscopique fait après l'intervention montre le diaphragme légèrement remonté et immobile. La paralysie diaphragmatique a amené une diminution de l'expectoration qui cependant restait bacillifère. La température était normale. En janvier 1931 un cliché montre une opacification légère diffuse de la base, un agrandissement notable de la cavité, et l'auscultation note une abolition complète du murmure vésiculaire à ce niveau. Un examen radioscopique fait le 9 mai 1931 révèle une opacité très dense et très homogène de la base droite qui est survenue sans décalage de la température, ni augmentation de l'expectoration. Une ponction exploratrice est restée blanche. L'auscultation de la région atteinte n'a pas permis d'entendre le murmure vésiculaire. Cet état persiste depuis lors. Une thoracoplastie partielle supérieure de 7 côtes a été faite le 29 mai 1931 par le Dr Picot pour collaber la cavité apicale persistante. L'opération a très bien réussi et la malade cliniquement guérie nous a quittés au mois de mai 1933.

A noter :

L'agrandissement de la cavité après l'atélectasie.

Le début rapidement progressif de celle-ci sans aucun symptôme fonctionnel ou général.

Observation n° XIII.

Large cavité apicale droite. Atélectasie massive de la base deux ans après phrénicectomie. Autopsie; diagnostic histologique d'Atélectasie (Froehlich. *Journal Médical de Leysin*, avril 1935).

Cas Me (Chamois, n° 167). — Mlle Me, 18 ans, entre au sanatorium Les Chamois le 5 mars 1926, atteinte de tuberculose pulmonaire bilatérale cavitaire, subfébrile ouverte. Après dix-huit mois de cure sanatoriale simple, on assiste à une amélioration considérable des lésions bilatérales. Il persiste encore à droite une cavité qui occupe presque tout le sommet. Le 14 mai 1927, on tente d'instituer un pneumothorax thérapeutique droit mais on échoue. Le 19 août 1927, on assiste à l'apparition d'un pneumothorax spontané droit qui s'est institué sans signes alarmants. Sur la radiographie prise le même jour (fig. 3) la poche d'aire est mal visible; avec l'examen radioscopique et à l'appui des renseignements manométriques, nous avons obtenu la conviction qu'il existait effectivement un pneumothorax. Celui-ci n'a pas été entretenu en raison de son inefficacité. Le 15 novembre 1928, le Dr Picot pratique une phrénico-exérèse droite. Celle-ci a amené l'immobilisation et une ascension nette de l'hémidiaphragme. L'expectoration a augmenté les quatre premiers jours après l'intervention pour redescendre ensuite au chiffre de 4 à 5 crachats bacillifères par jour. Le 6 décembre 1930 nous assistons à l'apparition d'une ombre radiologique qui a été une trouvaille radioscopique, car la malade n'a jamais présenté de symptômes cliniques qui auraient pu nous faire soupçonner une telle modification pulmonaire (fig. 4). Le 10 janvier 1931, Mlle Me est atteinte d'une grippe saisonnière s'accompagnant de phénomènes asphyxiques qui l'emportent au 5e jour.

On a pu pratiquer l'autopsie du thorax. On trouve à gauche les plèvres légèrement épaissies et symphysées au sommet; le poumon présente deux cavités apicales et, à la base, un parenchyme pratiquement sain. A droite, les plèvres sont également épaissies et symphysées au sommet. Le poumon droit est réduit des deux tiers de son volume. A la coupe, on trouve deux cavités communiquant dans la région du sommet. La partie inférieure présente un parenchyme densifié de couleur rouge violacée et ne crépitant pas à la palpation. Le système bronchique droit présente une atrophie considérable; sa lumière est engorgée de mucosités. On n'a pas trouvé de liquide dans la cavité thoracique droite ni dans celle de gauche.

L'examen histologique de quelques fragments prélevés à la base du poumon droit met en évidence une forte atélectasie, ainsi qu'une augmentation des tissus fibreux péri-bronchiques. Dans le parenchyme pulmonaire, les alvéoles sont pressés les uns

contre les autres. Dans l'interstitium, nous trouvons quelques petits foyers lymphocytaires péri-vasculaires mais nulle part des signes de tuberculose. Au voisinage des petites et des grosses bronches on rencontre, dans la muqueuse, une infiltration lymphocytaire. Le tissu péri-bronchique est fortement épaissi et nous rencontrons même une petite formation osseuse (cette dernière se compose d'une enveloppe osseuse contenant de la moelle formée surtout de cellules graisseuses; il s'agit d'une ossification par métaplasie comme elle se rencontre souvent dans les anciennes cicatrices tuberculeuses ou plutôt comme une lésion à pathogénèse encore inexpliquée dans le poumon sain d'une personne adulte). Au voisinage du fragment osseux, on trouve une petite artère. Nous ne relevons ici aucun signe d'inflammation. La plèvre présente un fort épaississement fibreux richement vascularisé. Nous ne pouvons déceler aucune trace de processus inflammatoire actif. Il s'agit donc indiscutablement d'une atélectasie pulmonaire accompagnée de pleurésie fibreuse.

4° L'atélectasie apparue précocement après la phrénicectomie a disparu et s'est réinstallée par deux fois avant de devenir chronique.

La paralysie phrénique était donc partiellement impuissante à maintenir l'état d'atélectasie constituée peu après elle. La base semblait d'ailleurs en partie atélectasiée avant l'intervention.

Observation n° XIV.

Caverne géante du sommet droit. Atélectasie massive de la base par deux fois transitoire, puis chronique après phrénicectomie. Pneumothorax (Froehlich. *Journal Médical de Leysin*, avril 1935).

Mlle von Gr., 43 ans. Entre au sanatorium Les Chamois le 16 juillet 1929. Tuberculose bilatérale. Infiltration discrète du sommet gauche. Râles fins à ce niveau. A droite énorme cavité apicale descendant au-dessous de la 3e côte en avant et bordée par un cerne opaque. Région hilaire très infiltrée. Base très som-

bre. Dextrocardie. Souffle cavitaire au sommet, gros râles diffus sur tout le poumon droit (fig. 5). Expectoration 15 à 20. Le 8 août 1929, phrénicectomie droite, comme temps préparatoire à une thoracoplastie. Réaction fébrile à 39° les deux jours suivants. Une radiographie le 5 septembre 1929 (fig. 6) montre une réduction nette de volume de la cavité qui ne dépasse pas la 2e côte en avant; mais tout le parenchyme sous-jacent est opaque, la dextrocardie est augmentée. Expectoration 8 à 10. Dans les mois suivants on assiste à un éclaircissement progressif du poumon droit, et sur la radiographie du 13 décembre 1929 on peut voir que (fig. 7) le parenchyme sous-cavitaire s'est nettement éclairci, la limite supérieure du diaphragme paralysé est bien visible, la dextrocardie est légèrement diminuée. Le volume de la cavité a peu changé mais ses parois sont fines et le parenchyme péri-cavitaire est nettement plus clair. Sur le cliché du 13 mars 1930 (fig. 8) la cavité paraît peut-être légèrement plus petite, mais le poumon sous-jacent est à nouveau entièrement opaque, la dextrocardie un peu plus accentuée. Aucun symptôme ni fébrile ni fonctionnel n'a annoncé cette nouvelle modification découverte à l'examen de contrôle. Puis on assiste à un nouvel éclaircissement comme le montre la radiographie du 13 septembre 1930 où la cavité est à nouveau plus grande (3e côte en avant) (fig. 9). Mais cet éclaircissement est de courte durée et l'opacité est de nouveau totale en octobre 1930. Le 30 octobre 1930 on institue un pneumothorax (—12-6, 150 c. c. d'air, — 6-4) dont on peut voir l'aspect sur le film du 13 novembre 1930 (fig. 10). La plèvre est libre sur toute la moitié inférieure, et il n'y a pas de liquide. Pendant toute la durée de cette observation, la température ne dépassait pas d'une façon générale 37°2, l'expectoration était de 15 à 20 crachats par jour. B. K. +. Le pneumothorax fut abandonné en décembre 1930. Évolution chronique sans grand changement. L'opacité de la base persiste identique ainsi que le volume de la caverne. La malade a quitté le sanatorium en août 1931.

Cette observation présente plusieurs points remarquables : Après phrénicectomie, atélectasie massive d'un territoire pulmonaire, déjà en partie densifié par des lésions diffuses sous-hilaires, et un certain degré d'atélectasie basale.

Aération progressive de ce territoire, faisant la preuve du

diagnostic d'atélectasie, puis reconstitution de l'atélectasie suivie d'une nouvelle aération de ce territoire. Enfin nouvelle atélectasie à évolution chronique.

Le pneumothorax vérifie l'intégrité pleurale dans la région atteinte.

Les variations importantes de volume de la cavité en relation probable avec l'atélectasie du parenchyme péricavitaire.

d) *Atélectasie massive après thoracoplastie.* — Il s'agit d'un fait exceptionnel (nous n'avons connaissance que d'un exemple) qui contribue bien à prouver qu'en l'absence de lésions bronchiques la réduction volumétrique seule du poumon ne peut réaliser l'atélectasie.

Observation n° XV

Tuberculose cavitaire apicale gauche. Premier temps de thoracoplastie partielle supérieure. Atélectasie massive passagère. Deuxième temps de thoracoplastie. Atélectasie persistante (*In* Ehrenburg. Cas 1, *Am. Rev. Tbc.*, 1933).

38 ans. Tuberculose cavitaire, lentement progressive depuis 1927, du lobe supérieur droit. Échec du pneumothorax. En janvier 1931, phrénicectomie suivie d'ascension marquée du diaphragme, sans amélioration. Une thoracoplastie fut décidée. En 1932, le film avant l'opération montre une large cavité apicale droite, médiastin en place. Diaphragme surélevé. 18 mars 1932, thoracoplastie partielle supérieure, premier temps, rachianesthésie, résection partielle des cinq premières côtes. Suites opératoires bénignes. L'examen, une semaine après, montre une opacité totale de tout le poumon droit sous-jacent à la cavité diminuée du volume. Diaphragme très surélevé. Médiastin dévié. Matité, abolition de la respiration et des vibrations. Rétraction des espaces intercostaux. Aucun signe fonctionnel ou général. Dans le mois qui suivit, le poumon atélectasié reprit sa réexpansion normale et, un mois après le cliché précédent, tous les signes

d'atélectasie ont disparu : clarté pulmonaire, médiastin en place, diaphragme abaissé. Deuxième temps de thoracoplastie le 28 juillet 1932. Résection portant sur les 4e, 5e, 6e, 7e et 8e côtes. Suites opératoires normales, mais on constata peu après l'atélectasie massive du poumon droit sous-jacent à la zone collabée.

Pour l'auteur la constitution, à deux reprises successives, de l'atélectasie serait due à une compression mécanique de la bronche souche probablement par l'abaissement du lobe supérieur après le premier temps.

B. — *L'atélectasie massive envahit un territoire pulmonaire en grande partie sain ou présentant des lésions discrètes.*

Dans ces observations il y avait soit des lésions très discrètes soit des lésions disséminées mais nettes et stabilisées. Il était possible de les dissocier au début dans l'opacité progressive de l'atélectasie.

Observation n° XVI

Tuberculose cavitaire chronique de la partie supérieure du poumon gauche. Atélectasie progressive de la base. Le pneumothorax donne un collapsus complet (*In* Glednn. Cas 6, *Am. Rev. Tbc.*, 1931).

Femme 19 ans. Début de la maladie en 1927. Entre en avril 1930 au « Missouri State Sanatorium ». Dyspnée d'effort et douleur à gauche. L'examen montre un poumon droit normal; à gauche matité de la moitié supérieure avec gros râles humides; et radiologiquement image poly-cavitaire sous-claviculaire. La base est un peu obscure et il y a des lésions discrètes à la partie moyenne. Il existe un certain degré de déviation cardio-médiastinale et de surélévation diaphragmatique. Il s'agit donc d'une atélectasie partielle et incomplète du lobe inférieur accompagnant une tuberculose excavée du sommet. Le bon état général de la malade fit différer le pneumothorax. Cet état persiste sans changement pendant plusieurs mois. En octobre, augmentation importante de l'ensemble des signes : abolition de la respiration

à la base, augmentation de la déviation cardio-médiastinale et surélévation considérable du diaphragme, opacité diffuse de la base. Cavités plus grandes.

Un pneumothorax est institué (pression initiale — 15 — 9) qui donne un collapsus marqué. Bon résultat probable.

A noter :

La progression de l'atélectasie de bas en haut.

Observation n° XVII

Tuberculose cavitaire bi-apicale. Lésions discrètes diffuses du poumon gauche. Atélectasie massive de celui-ci. Pneumothorax (Obs. du Dr Cardis, Leysin).

Mlle G., 26 ans. Début de la tuberculose en 1932. Tuberculose cavitaire des deux sommets. Très précocement à gauche apparaît une opacité diffuse de tout l'hémithorax sur le fond de laquelle se distinguent de nombreuses taches nodulaires plus sombres, et qui s'accompagne d'une importante déviation trachéo-cardio-médiastinale et de surélévation diaphragmatique. Malgré la gravité apparente des lésions et une expectoration abondante, état général floride, très peu de dyspnée.

Amélioration progressive du côté droit. Du côté gauche la densification de l'image se continue rapidement. L'opacité est totale en quelques mois sur tout l'hémithorax. La caverne apicale, seule clarté sur cette masse opaque, ne se modifie que très peu. La déviation médiastinale à gauche est considérable, cependant que les lésions droites très importantes (plusieurs cavités apicales) s'améliorent malgré cette traction importante exercée sur le poumon droit. En novembre 1933, phrénicectomie qui diminue un peu la déviation médiastinale. En avril 1935, pneumothorax créé avec des pressions fortement négatives. Malgré de nombreuses brides, on réalise un décollement assez important indiquant une rétractilité considérable de cette zone opaque, mais une symphyse rapide rend impossibles les insufflations.

Thoracoplastie partielle du sommet limitée à la zone cavitaire. Premier temps en juillet 1935. Amélioration.

C. — *Atélectasies massives confirmées par le Pneumodiagnostic.*

Ces cas présentaient en règle l'aspect d'une condensation rétractile massive d'un hémithorax avec déviation cardio-médiastinale et surélévation diaphragmatique. L'état du poumon était inconnu avant la constitution de cet état et le diagnostic pouvait être attribué à une sclérose rétractile ou à une importante pachypleurite.

Le pneumothorax permit de rattacher ces états à l'atélectasie massive du fait de la liberté des plèvres, de la pression fortement négative à l'institution, de la rétractilité intense du parenchyme atélectasié donc libre de toute condensation importante.

Observation n° XVIII

Tuberculose cavitaire chronique du sommet droit. Atélectasie massive du poumon sous-jacent. Pneumothorax (*In* Packard. Cas 4, *Am. Rev. Tbc.*, 1932).

Tuberculose remontant à six ans. Opacité totale de tout l'hémithorax sauf au sommet où l'on constate une image poly cavitaire. Énorme déplacement cardio-médiastinal (dextrocardie totale). Surélévation diaphragmatique. Matité de tout l'hémithorax. Silence respiratoire sur la moitié inférieure. Souffle bronchique au-dessus.

Le pneumothorax réalise un collapsus total. Reposition cardio-médiastinale et diaphragmatique.

Observation n° XIX

Tuberculose cavitaire du sommet gauche. Atélectasie massive du poumon gauche. Pneumothorax avec collapsus total (*In* Packard. Cas 3, *Am. Rev. Tbc.*, 1932).

Tuberculose durant depuis sept ans traitée par phrénicectomie (l'observation ne mentionne pas si l'atélectasie de la base est pos-

térieure à cette opération). Cavité apicale gauche. Forte opacité homogène sous-jacente avec déviation médiastinale et forte élévation diaphragmatique. Matité, gros souffle bronchique sur tout l'hémithorax. Le pneumothorax réalise un collapsus total avec éclaircissement considérable de l'image, dont le format du cliché ne permet pas de préciser la cause (Reprise fonctionnelle possible du lobe inférieur). Reposition médiastino-diaphragmatique. Résultat excellent.

Observation n° XX

Atélectasie massive diffuse du poumon gauche. Tuberculose cavitaire apicale évolutive. Pneumothorax (Jacobaeus et Westermark. Cas 9, *Acta. Radio.*, 1930).

Femme 27 ans. En 1925 pneumonie droite. Maladie actuelle débute avril 1930. Température sufbébrile. Toux sèche, douleur côté gauche. Sueurs nocturnes. En mai : aggravation de l'état, fièvre, toux, expectoration, voix voilée. Admission à l'hôpital, dyspnée marquée. Pâleur et cyanose. Ongles en verre de montre. Pas de déformation du thorax. Côté gauche, mobilité diminuée, avec matité sur toute l'étendue. Souffle bronchique sur la moitié supérieure du poumon gauche, amphorique au sommet. Respiration de type broncho-vésiculaire à la moitié inférieure. Râles de tous volumes sur la moitié supérieure. Expectoration mucopurulente : 40 à 50 cmc B. K. +. Radio : Rétrécissement des espaces intercostaux. Déplacement du cœur et du médiastin vers la gauche. Diaphragme gauche surélevé. Mobilité diminuée. Opacité massive du poumon gauche excepté à la partie externe de la base (1). Plusieurs larges cavités au sommet. Pneumothorax — 23 — 30. Collapsus complet sauf adhérence au sommet. Reposition cárdio-médiastinale. Diminution remarquable de la dyspnée. Amélioration générale.

(1) La clarté à la partie externe et inférieure de la base pourrait peut-être autoriser le diagnostic d'atélectasie du lobe supérieur. Les auteurs cependant la désignent comme atélectasie des parties supérieure et moyenne du poumon gauche. En effet, le pneumothorax réalisa un collapsus total et opaque du poumon gauche.

Observation n° XXI

Atélectasie massive du poumon gauche au cours de tuberculose évolutive récente. Pneumothorax (Jacobaeus et Westermark. Cas 8, *Acta. Radiol.*, 1930).

Femme 23 ans. Médiocre santé pendant l'enfance. Début de la maladie en avril 1929 par toux, expectoration, fatigue. En juin, pendant trois semaines, 38°, 39°. Tousse le matin. Pas d'hémoptysie. Juillet : douleur à gauche, considérée comme signe d'une pleurésie.

Septembre 1929 : gros amaigrissement, ongles en verre de montre, faible dyspnée, pas de cyanose. Cyphose dorsale. Immobilité du côté gauche. Scoliose vers la gauche. Matité de l'hémithorax gauche avec tympanisme au sommet, respiration très affaiblie, nombreux râles petits et moyens dans tout le poumon, frottements. Côté droit : matité subclaviculaire. Respiration affaiblie. B. K. +. Radio 9 septembre : opacité massive totale de l'hémithorax gauche. Diaphragme gauche élevé. Mobilité très diminuée. Rétrécissement des espaces intercostaux. Déplacement cardio-médiastinal à gauche. Au sommet quelques petites images arrondies claires. Petites lésions au hile droit. 11 septembre : Pneumothorax — 34 — 28. Bon collapsus complet du poumon. Reposition cardio-médiastinale.

Observation n° XXII

Tuberculose cavitaire du sommet gauche. Atélectasie de la base. Pneumothorax (*In* Glenn. Cas 4, *American Rev. Tbc.*, 1931).

Femme 33 ans. Début de la maladie en 1929 par hémoptysies répétées. En 1930 l'examen révèle une cavité sous-claviculaire gauche, accompagnée d'une opacité diffuse et homogène de la base avec déviation médiastinale importante. A ce niveau matité, silence respiratoire et quelques râles. Pneumothorax (—15 — 12) qui réalise un collapsus complet avec opacité homogène de la partie inférieure du moignon. Amélioration complète.

Observation n° XXIII

Tuberculose cavitaire du sommet gauche. Atélectasie de la base. Pneumothorax (*In* Glenn. Cas 5, *Am. Rev. Tbc.*, 1931).

Femme 18 ans. Début de la maladie en 1929.

En 1930, hémoptysies. Tuberculose laryngée. État général médiocre. Large caverne du sommet. Opacité diffuse de la base avec une forte déviation médiastinale et élévation considérable du diaphragme. Le pneumothorax (— 18 — 15), malgré de très importantes adhérences, réalise immédiatement la reposition cardio-médiastinale et diaphragmatique. :Éclaircissement de l'opacité de la base. Diminution de volume de la cavité.

Observation n° XXIV

Atélectasie massive chronique du poumon droit; cavité apicale. Pneumothorax (Obs. de Naveau, *Arch. Méd. Chir.*, 1934).

La radiographie montre chez une femme de 26 ans, dont la tuberculose paraît remonter à deux ans auparavant, une opacité dense et homogène des deux tiers inférieurs du poumon droit, surmontée d'une grosse caverne rétro-claviculaire avec importante dextrocardie et surélévation diaphragmatique. Pendant les quatre années suivantes l'image ne se modifie en rien, malgré une phrénicectomie. Apyrexie; état général satisfaisant, expectoration très abondante, matité absolue de la base, souffle cavitaire, abolition des vibrations. Pneumothorax créé avec de fortes pressions négatives, et qui donne un large collapsus. Sur la radiographie faite alors, on voit nettement le lobe inférieur rétracté (son collapsus parait encore augmenté par la présence d'un pneumopéritoine) et dont l'opacité est beaucoup moins grande que sur la radiographie antérieure. Au-dessus de lui, là où les cavités dans un lobe supérieur collabé mais avec adhérences apicales. Pneumothorax maintenu depuis un an avec très bon résultat.

3° Étude clinique.

Rôle de l'âge et du sexe. — La majorité des observations concerne des sujets de 20 à 25 ans. Il s'agissait dans une proportion considérable de femmes; un cinquième des cas concernait des hommes.

Siège de l'atélectasie. — Dans plus de la moitié des cas l'atélectasie siégeait à gauche. Sur huit cas à droite quatre sont survenus après phrénicectomie, un après thoracoplastie. Ce qui donne une majorité nette des atélectasies gauches pour les cas entièrement spontanés.

En comparaison il faut signaler que sur 42 cas de fibrothorax spontanés totaux, Vincenti trouve 32 fibrothorax gauches.

Caractères et siège de la lésion tuberculeuse déterminante.

La totalité des cas observés présentait des lésions apicales ou rétroclaviculaires. C'est un des points les plus curieux de l'étude de ces observations. Ce fait contribue à donner à ce type d'atélectasie massive le caractère d'une véritable forme clinique. Au point de vue pathogénique ce symptôme n'est pas moins important.

La majorité des observations concernait des malades porteurs de lésions cavitaires, chroniques évoluant depuis plusieurs années. Dans un petit nombre les cavernes étaient récentes ou évolutives et fébriles.

Enfin dans trois cas il s'agissait de tuberculose fibreuse ancienne sans cavités radiologiques et dans l'un d'une lésion fibreuse très discrète. Dans deux cas la lésion fibreuse apicale s'étendait jusqu'au hile où elle formait une densifi-

cation assez importante. Dans tous les autres cas il n'existait pas d'image hilaire anormale. En conclusion, la lésion déterminante dans la grande majorité des cas était une lésion apicale le plus souvent cavitaire et ancienne. Ce point aura son importance dans la thérapeutique de ces états.

Modes de début. — Lorsque l'intégrité du parenchyme était connue avant l'atélectasie, les débuts, assez variables, étaient toujours caractérisés par le peu de signes fonctionnels qu'entraînaient des modifications aussi importantes du parenchyme pulmonaire et une réduction du champ respitoire aussi considérable.

Rarement le début aigu s'accompagna de symptômes très importants. Cependant on note de la dyspnée, de la douleur du côté atteint, parfois des troubles cardiaques. Dans certaines observations on note une fièvre assez légère et parfois des troubles gastro-intestinaux.

Dans le plus grand nombre des cas l'atélectasie s'installa d'une façon progressive plus ou moins rapide, et les films permettent de suivre l'obscurcissement progressif du poumon, d'abord plus marqué à la base et la déviation médiastino-cardiaque parallèle à cette densification de l'ombre pulmonaire.

Dans plusieurs atélectasies à début progressif, les malades étaient fébriles, fièvre qui semble plutôt devoir être mise sur le compte de l'évolution des lésions apicales, mais qui, jointe aux signes radiologiques pouvait simuler une pleurésie, ou, lorsque des râles étaient constatés à la base, une évolution pneumonique.

Période d'état. — Le fait le plus frappant est bien l'absence de tous symptômes fonctionnels; la dyspnée n'existait que dans les cas où le côté opposé était insuffisant.

L'état général de ces malades était en règle remarquablement conservé, contrastant avec l'intensité des signes physiques.

Évolution. Complications. Action sur la tuberculose causale. Pronostic.

L'évolution de ces atélectasies est en règle la chronicité. Nous n'en avons vu signaler la disparition que dans un cas de Packard où elle régressa progressivement en l'espace de deux ans, et dans un cas de Jacobaeus. Dans ce dernier cas, il s'agissait d'une atélectasie de la base droite due à une sténose bronchique; sous pneumothorax les parties atélectasiées s'éclaircirent en même temps que le bronchoscope montrait une diminution de la sténose.

De tels cas montrent qu'une amélioration peut être obtenue et que la thérapeutique peut n'être pas vaine.

Cette possibilité de régression s'explique facilement par la discrétion des modifications anatomiques qui ont été plusieurs fois signalées même dans des cas où l'atélectasie n'était pas de date récente.

L'action de l'atélectasie sur la tuberculose causale est diversement envisagée.

L'atélectasie est considérée par nombre d'auteurs et même d'expérimentateurs comme un facteur de sclérose et de limitation des lésions tuberculeuses, soit un processus de guérison naturelle. Ceci est *peut-être* réel lorsqu'il s'agit d'atélectasie périlésionnelle proprement dite.

Dans ces syndromes de condensation rétractile hémithoracique dont l'atélectasie massive au voisinage d'une caverne est, à elle seule, la cause en dehors de toute sclérose étendue, nous croyons qu'il n'en est pas ainsi.

L'état général souvent très bien conservé de ces malades, la bénignité apparente de l'évolution de certains de ces états a pu faire croire à l'effet bienfaisant de l'atélectasie.

Si les lésions tuberculeuses restent en effet longtemps localisées dans ces cas, cette opinion optimiste ne doit pas être admise sans restriction. Les faits obligent à conclure parfois le contraire et indiquent la nécessité d'une thérapeutique que beaucoup d'auteurs ont tendance à abandonner dans ces cas.

En effet, dans la majorité des observations, lorsque l'atélectasie était consécutive à une cavité, celle-ci ou persistait indéfiniment ou, plus souvent encore, s'agrandissait. Jacobaeus a longuement insisté sur ce fait. Pour cet auteur il est d'ordre mécanique et dû à la traction considérable exercée sur la lésion par le territoire atélectasié.

Confirmation en est donnée par les améliorations rapides par pneumothorax et par une observation de Packard où une cavité apicale fortement élargie après la constitution de l'atélectasie, persista telle quelle pendant toute la durée de celle-ci et disparut ultérieurement, spontanément, après l'éclaircissement du territoire atélectasié.

Par ailleurs on doit se demander si une zone d'atélectasie est à l'abri de toute évolution tuberculeuse. Le plus souvent en effet il semble bien que oui, quoiqu'il ait pu être trouvé des foyers manifestement récents à l'autopsie (cas de Packard).

La complication majeure de ces états est la dilatation des bronches.

On sait toute l'importance de l'atélectasie sur la genèse des bronchectasies. De nombreux travaux récents ont insisté sur ce fait en dehors de la tuberculose et Jacobaeus a montré que, par le même mécanisme invoqué pour l'agrandissement de cavités c'est-à-dire : la forte dépression intra-thoracique, de considérables bronchectasies pouvaient se constituer sur des bronches antérieurement altérées par une inflammation; dans un cas d'atélectasie totale à début aigu et fébrile cet auteur a pu voir se cons-

tituer, en l'espace de trois mois, d'énormes ectasies qui nécessitèrent une thoracoplastie.

Dans la tuberculose l'atélectasie jointe aux altérations chroniques des bronches paraît jouer le même rôle, soit dans les atélectasies localisées, soit et encore mieux dans les atélectasies massives.

Mais dans ces dernières, cette complication n'est pas la règle; en effet dans le cas de Froehlich il n'existait pas de dilatation après un an d'atélectasie et dans le cas de Packard, après deux ans, de petites ectasies fusiformes se notaient seulement sur les bronchioles. Ceci paraît montrer que l'atélectasie seule, en l'absence d'altérations des parois bronchiques, ne peut créer les bronchectasies. Par contre dans l'observation d'Ameuille et Mézard, après trois mois d'atélectasie, d'énormes dilatations se sont développées sur des bronches dont l'intégrité était reconnue par le lipiodol antérieurement. Le parenchyme atélectasié était le siège d'une nécrose massive. Ces auteurs attribuent ces ectasies à l'oblitération de l'artère bronchique au voisinage d'une adénite bacillaire en évolution. L'atélectasie massive s'associait peut-être au facteur ischémique pour la production de ces dilatations.

Ces bronchectasies peuvent être, à elles seules, après guérison éventuelle de la tuberculose, une nouvelle source de complication. Ceci montre encore l'importance de l'institution d'une thérapeutique active.

En effet, de telles atélectasies doivent être considérées comme une *réelle complication* de la tuberculose qui les a créées; une fois que leur évolution est chronique, il semble bien qu'on n'ait que souvent peu à attendre de l'abstention. Dans la plupart des cas les cavités sont agrandies et, même lorsqu'elles restent stationnaires, et que l'état général est bon, le danger d'une bilatéralisation n'en persiste pas moins ainsi que celui de troubles cardiaques favorisés par cet obstacle à la circulation et les importantes déviations

médiastinales. Aussi croyons-nous qu'il est sage de ne pas différer autrement une intervention, si, après l'atélectasie, une cavité persiste.

5° Diagnostic différentiel.

Le diagnostic différentiel variera avec les conditions dans lesquelles l'atélectasie a été observée.

1° *L'état du parenchyme atélectasié était connu comme sain ou en grande partie sain antérieurement :*

a) Dans les cas à début brusque, l'intensité des signes physiques contrastant avec la bénignité de signes fonctionnels et généraux, radiologiquement la densification homogène du parenchyme et la déviation cardio-médiastinale et l'élévation diaphragmatique ne peuvent laisser aucun doute.

L'insufflation pleurale si elle est possible confirmera encore le diagnostic.

b) Dans les formes à début progressif, on éliminera tous les processus susceptibles, chez le tuberculeux cavitaire, de provoquer des signes analogues, c'est-à-dire : pleurésie et surtout évolution pneumonique de la base. Dans ce dernier cas les caractères de l'ombre radiologique diffuse et homogène, et les signes de la réduction volumétrique du poumon, le silence respiratoire et surtout l'absence de signes généraux plaideront en faveur de l'atélectasie. Dans certains cas où l'institution de l'atélectasie s'accompagnait de fièvre, celle-ci pouvait être attribuée à l'évolution de la tuberculose apicale. Mais lorsque à ce symptôme s'ajoutent des râles dans le territoire qui, radiologiquement, s'obscurcit, le diagnostic peut être très délicat. C'est la coexistence des signes radiologiques de réduction volumétrique du poumon et de l'opacification homogène de celui-ci qui permettra d'éliminer une condensation pneumonique. Le

pneumothorax confirmera, là aussi souvent, le diagnostic.

c) Enfin chez un tuberculeux pulmonaire fibreux ou cavitaire une atélectasie massive peut s'établir, sans que celle-ci relève de la tuberculose. Dans une observation de Packard, l'autopsie révéla un carcinome qui, greffé sur des lésions tuberculeuses, déterminait l'atélectasie.

2° *L'état du parenchyme antérieurement à l'atélectasie est inconnu;* on est en présence d'une condensation rétractile très opaque d'un hémithorax, surmontée le plus souvent par une cavité apicale.

C'est le diagnostic des syndromes de condensation rétractile ou des fibrothorax : sclérose pulmonaire, pachypleurite ou atélectasie.

a) Si les plèvres sont libres et si le pneumothorax, créé sous de fortes pressions négatives, réalise un collapsus massif de ce poumon noir, on peut conclure que l'atélectasie jouait un rôle prédominant dans ce processus, la liberté des plèvres éliminant la pachypleurite, la rétractilité considérable du poumon éliminant une densification scléreuse importante.

b) La symphyse pleurale empêche tout pneumothorax. Le diagnostic de l'atélectasie dans ces cas ne peut être porté qu'avec réserve.

Sergent et Vibert ont montré que l'étude clinique et radiologique approfondie pouvait permettre la différenciation entre sclérose et atélectasie.

Les déformations importantes du thorax sont surtout le fait des scléroses et des pachypleurites; l'atélectasie donne souvent un rétrécissement marqué des espaces intercostaux, mais pas de déformation véritable.

Les caractères de l'ombre radiologique diffèrent aussi. Dans la sclérose pulmonaire, la densification est soit moins importante que dans l'atélectasie, soit surtout moins homogène que dans celle-ci. Dans la sclérose des parties claires

et aérées peuvent subsister, alors que l'atélectasie est toujours massive.

Dans la sclérose la déviation cardio-médiastinale peut être irrégulière, la trachée est le plus souvent coudée. Dans l'atélectasie les déviations sont le plus souvent rectilignes; cependant comme il existe en règle des lésions apicales dans les atélectasies massives, la déviation trachéale peut être irrégulière.

Le diaphragme, très déformé dans la sclérose, est le siège de mouvements minimes, parcellaires, irréguliers ou ondulants, ou est totalement immobile.

Dans l'atélectasie la forme du diaphragme est conservée, il est régulier, il présente un mouvement d'entraînement synergique, ou un déplacement paradoxal en règle il est immobile.

Tous ces signes joints à l'étude des antécédents pleuraux et pulmonaires peuvent orienter le diagnostic; cependant dans bien des cas l'atélectasie ne pourra être que suspectée. A l'autopsie même une atélectasie ancienne ayant subi la transformation de carnification, puis d'induration scléreuse et ardoisée ne pourra être que difficilement distinguée d'une sclérose pulmonaire étendue. Nous savons qu'à cette étape ces lésions se confondent dans un type anatomique semblable. Ainsi lorsque la plèvre est symphysée, porter le diagnostic d'atélectasie n'est pas possible d'une façon certaine. Il est vraisemblable que d'assez nombreux cas étiquetés fibrothorax sont des atélectasies. Cette notion a un gros intérêt pour la thérapeutique, car la lésion apicale, presque toujours cavitaire, persiste.

6° Traitement des atélectasies massives diffuses chroniques.

L'indication majeure du traitement est de collaber la lésion causale.

Le pneumothorax est sans conteste le meilleur traitement,

parce qu'il rétablit l'équilibre dynamique du thorax et qu'il permet le collapsus des lésions. Nombreuses sont les observations où un résultat excellent fut obtenu. Mais elles sont trop récentes pour qu'on puisse être fixé sur le devenir de la zone atélectasiée. Il semble probable que le fibrothorax doive se reconstituer lors du relâchement du pneumothorax ou par symphyse, que la déviation cardio-médiastinale se reproduise et que la zone atélectasiée persiste telle.

Si la lésion est collabée, ce résultat est déjà très bon.

On peut se demander cependant si sous le pneumothorax peut se produire une récupération fonctionnelle du territoire atélectasié. L'avenir nous renseignera peut-être sur ce point.

Si le pneumothorax est impossible ou contro-électif, doit-on envisager la phrénicectomie?

Elle ne semble guère pouvoir donner à elle seule un bon résultat; en effet il s'agit le plus souvent de cavernes apicales anciennes et le diaphragme est souvent déjà fortement surélevé, à bout de course et immobile.

Dans le cas où il conserve encore une certaine mobilité, la phrénicectomie peut permettre une amélioration de la déviation médiastinale, et dans un cas de Cardis où il existait des lésions bilatérales, elle contribua à l'amélioration controlatérale, ce qui permit une intervention ultérieure.

Cependant la phrénicectomie sera sûrement un obstacle à la reprise fonctionnelle d'un territoire atélectasié au cas où la date récente de cette complication pourrait permettre cet espoir, lequel n'est peut-être pas justifié.

Dans les cas où le pneumothorax est impossible, si l'état du malade le permet on doit recourir à la thoracoplastie et dans ce cas, la notion de l'atélectasie doit intervenir dans l'étendue des résections. Il semble en effet justifié de ne collaber que la zone cavitaire, ce que nous avons vu dans un cas de Cardis, et il est possible qu'une fois le processus cavitaire guéri, l'atélectasie évolue sans complication vers la

sclérose simple. Pour la limitation de l'étendue des résections la radiographie sera souvent de lecture difficile et, pour Tobé, Degeorges et Soulas la bronchoscopie pourrait aider à cette limitation.

Enfin lorsque la lésion tuberculeuse a pu être cicatrisée ou lorsqu'il s'agit d'une lésion fibreuse inactive, peut-on penser à traiter l'atélectasie elle-même?

Certains spécialistes de la bronchoscopie ont pu envisager la possibilité de le faire.

7° Pathogénie des atélectasies massives diffuses chroniques.

L'origine de ces états est un problème complexe du fait du petit nombre de vérifications anatomiques existantes.

Pour les auteurs américains, la cause est toujours l'obstruction des grosses bronches ou de la bronche souche.

En effet Packard a publié un cas d'atélectasie à début brutal dans une tuberculose cavitaire apicale gauche avec dense formation fibreuse étendue jusqu'au hile. L'autopsie deux ans plus tard montra un étranglement de la bronche souche par une formation fibreuse très dense. Dans un autre cas de cet auteur où l'atélectasie regressa, il existait une importante densification fibreuse hilaire.

Farris a observé deux cas d'atélectasie massive dans lesquels l'obstruction bronchique relevait d'une compression par une importante masse caséeuse dans l'un, par une adénopathie tuberculeuse dans l'autre. Sproull a observé un cas d'atélectasie progressive du poumon droit où la bronchoscopie montrait une sténose de la bronche souche par une infiltration siégeant autour d'elle. Eloesser a observé en bronchoscopie plusieurs sténoses tuberculeuses des grosses bronches avec atélectasie.

Il est donc indubitable que l'obstruction des grosses bronches est une des causes de ce type d'atélectasie.

Mais elle semble bien n'être pas la plus fréquente, et ne peut souvent pas être mise en cause pour les raisons suivantes : Il n'existe pas, sur les films antérieurs à l'atélectasie, de densification importante fibreuse ou caséeuse du hile; le lipiodol a pu mettre en évidence la perméabilité des grosses bronches avant et après l'atélectasie dans un cas d'Ameuille; ou enfin l'autopsie dans un cas de Froehlich n'a pas montré d'autres altérations qu'une atrophie générale du système bronchique encombré de mucosités, et de telles lésions semblent bien pouvoir être secondaires à l'atélectasie.

La bronchoscopie fut pratiquée dans deux cas par Soulas sur des malades de Tobé et Desgeorges présentant une importante condensation rétractile hémithoracique avec large cavité apicale et probablement d'origine atélectasique quoique la symphyse pleurale ait empêché d'en faire la preuve. Dans l'un des cas Soulas a conclu à une infiltration de la bronche souche gauche avec suppuration du lobe supérieur et atélectasie du lobe inférieur. Dans l'autre cas cet auteur a trouvé la bronche souche gauche normale, la bronche inféro-interne bien visible n'admettait que très peu de lipiodol; l'orifice de la bronche inféro-externe était représenté par une zone exulcérée qui n'admettait pas de lipiodol. Aucun dessin bronchique n'apparaissait dans la base.

La bronchoscopie ne peut nous renseigner que s'il existe une sténose haute et localisée, et l'examen lipiodolé dans un territoire atélectasié, du fait de l'absence d'aspiration est sujet à critique.

L'oblitération d'une grosse bronche par un bouchon caséeux ou muqueux issu de la cavité, ne semble pas possible. Un tel mécanisme a pu provoquer une atélectasie massive aiguë (Obs. de Kanony), mais ne peut être retenu comme

cause d'une atélectasie chronique. Aucun fait d'autopsie ne permet d'avancer cette hypothèse. Enfin la compression d'une grosse bronche par une adénopathie n'a pu être envisagée radiologiquement dans aucune des observations étudiées.

Ainsi dans une série de cas on ne peut suspecter d'altérations de la bronche souche ou des bronches principales.

Force est donc d'admettre que l'occlusion bronchique peut siéger sur des bronches de deuxième ou troisième ordre et plus souvent encore sur des bronchioles, comme Jacobaeus l'a montré dans des atélectasies massives non tuberculeuses.

La clinique en outre semble favorable à l'hypothèse de l'obstruction bronchiolaire; souvent en effet l'atélectasie s'installe progressivement; une opacité d'abord diffuse, mais toujours plus intense à la base recouvrant en quelques mois le poumon.

Quelle peut être la cause de cette obstruction bronchiolaire diffuse d'une large masse de parenchyme en apparence en grande partie sain et parfois à une assez longue distance du foyer cavitaire?

Dans certaines observations, il existe bien quelques lésions dans le parenchyme ultérieurement atélectasié, mais elles paraissent ou discrètes ou stabilisées, et incapables à elles seules de produire, par un processus de sclérose cicatricielle, une extension aussi massive du processus.

Le problème est en réalité de savoir par quel mécanisme une tuberculose apicale peut donner une atélectasie dans un territoire dont les bronches sont indépendantes d'elle?

Peut-il s'agir d'une inflammation étendue des petites bronches capables de les obstruer? D'autre part quelle est la nature de cette bronchite diffuse?

Que l'altération étendue des petites bronches puisse produire une atélectasie massive et totale d'un poumon cela

est démontré par les observations de Jacobaeus, de Hart et Mayer.

Une telle origine peut-elle exister dans les cas de tuberculose? Dans certaines observations le début de l'atélectasie était fébrile, l'expectoration abondante et l'on peut penser à ce processus bronchitique aigu ou même à un processus étendu aux lobules. Dans ce dernier cas l'oblitération rapide des petites bronches, en atélectasiant le poumon, aurait arrêté l'évolution du processus alvéolaire, comme le propose Hennell pour une de ses observations.

Mais assez souvent le début est apyrétique, progressif, l'expectoration très peu abondante; s'agit-il alors d'une inflammation bronchitique chronique simple?

Mais quelle serait la nature de cette inflammation?

Inflammation banale? Ou bronchite tuberculeuse?

La première éventualité pourrait être plus plausible que la seconde, les lésions tuberculeuses des bronches n'existant en général qu'au voisinage direct de foyers parenchymateux. Les autopsies pratiquées (cas de Froehlich et de Packard) ne montraient pas d'altérations tuberculeuses des bronches.

L'anatomie pathologique semble peu favorable à l'hypothèse d'un processus inflammatoire bronchiolaire dans un territoire parfois très éloigné de la lésion cavitaire.

Aussi dans de tels cas où l'atélectasie s'est installée d'une façon progressive, nous sommes amenés à penser que le processus bronchiolaire relève peut-être de troubles trophiques et de modifications fonctionnelles.

Dans la tuberculose pulmonaire et à plus forte raison dans une tuberculose apicale évoluant depuis de longues années les lésions du sympathique peuvent être intenses et étendues à une longue distance (Manteuffel-Szœge). Ces lésions n'entraînent-elles pas des modifications trophiques de la muqueuse ou de la musculeuse (par inhibition des fibres dilatatrices) des bronchioles.

D'autre part on sait combien la diminution fonctionnelle (probablement réflexe) du côté atteint peut être intense. Associée à l'effet du décubitus prolongé sur lequel insiste Korol elle amoindrit la ventilation de la base.

Ces différents troubles ne peuvent-ils pas se combiner et aboutir au rétrécissement progressif des bronchioles. Le pouvoir broncho-moteur et expulsif étant altéré et la secrétion muqueuse augmentée par l'hyperplasie des glandes à mucus parfois constatée, l'obstruction se complèterait alors.

De ce mécanisme peut-être faut-il rapprocher les observations d'atélectasie extrêmement curieuses où Bûchmann a montré « une hypertrophie si considérable de la musculeuse bronchiale qu'elle dominait le tableau à la manière d'une infiltration tumorale » (Lœshke).

Rôle de la paralysie du diaphragme. — Ce rôle doit être envisagé à différents titres :

1° Certaines des atélectasies de nos observations étaient apparues après phrénicectomie.

2° L'atélectasie massive s'accompagne toujours d'une ascension et d'une immobilité plus ou moins complète du diaphragme. Cette inhibition motrice semble due, en règle, à la rétraction parenchymateuse intense : le diaphragme est comme aspiré. Cependant il faut se demander si ce blocage fonctionnel est toujours du à ce mécanisme et ne peut pas relever d'une paralysie vraie spontanée. Sergent a montré l'importance de ces paralysies temporaires ou définitives par tuberculose pleuro-médiastinale. Toutes nos observations comportent des lésions apicales graves le plus souvent et capables de provoquer une paralysie phrénique. Si dans aucun des cas ce fait n'a été prouvé, l'hypothèse devait au moins en être envisagée.

Froehlich considère dans son travail sur les atélectasies chroniques après phrénicectomie, que l'inhibition fonction-

nelle du diaphragme joue un rôle prédominant dans les quatre cas étudiés par lui. Pour nous, si ce facteur joue un rôle adjuvant très réel il n'est pas suffisant pour créer une atélectasie. En effet l'atélectasie après phrénicectomie est rarissime et les cas où elle est survenue sont très nettement comparables aux cas où son apparition est spontanée. De plus, si elle s'est produite souvent précocement, c'est-à-dire dans le mois qui a suivi l'intervention, elle ne s'est instituée parfois que longtemps après : Sept mois et deux ans dans des cas de Froehlich. De même elle a pu dans un cas de cet auteur se produire précocement après phrénicectomie mais par deux fois disparaître et réapparaître avant de devenir chronique. Enfin, dans un cas de Cardis, elle paraissait en voie de constitution; toute la base était envahie par une opacité diffuse et le cœur fortement dévié, lorsque la phrénicectomie l'a complétée.

L'ensemble de ces raisons nous permet de croire que la paralysie phrénique ne joue qu'un rôle adjuvant dans la Genèse de certaines atélectasies massives, où l'obstruction bronchiolaire relève d'un mécanisme plus complexe, d'ordre trophique et fonctionnel ou inflammatoire.

B. — LES ATÉLECTASIES LOBAIRES CHRONIQUES

Celles-ci sont beaucoup moins fréquentes que les atélectasies massives diffuses, au moins dans la littérature publiée sur ce sujet.

Il faut remarquer que dans plusieurs observations nous avons trouvé le terme lobaire pour désigner des atélectasies diffuses de la base, sans limitation lobaire nette sur la radiographie. Dans d'autres au contraire, certaines atélectasies massives n'avaient nullement une limitation lobaire, mais, sous pneumothorax, l'atélectasie revêtait un aspect lobaire, l'autre lobe paraissant très clair.

Nous n'avons retenu ici que les cas où la limitation lobaire était ou certaine ou probable mais confirmée ultérieurement par le pneumothorax. Les atélectasies lobaires sont plus fréquentes à droite.

L'observation suivante est curieuse par l'influence manifeste d'une atélectasie sur le développement de cavités volumineuses, contrastant avec un état général bon.

Observation n° XXV.

Atélectasie massive lobaire inférieure droite, à début aigu pseudo-pleurétique. Formation de cavités volumineuses. Pneumothorax (Jacobaeus et Westermark. Cas 10, *Acta. Rad.*, 1930).

Femme 23 ans. Début 1927 par toux et douleur côté droit. On pense à une pleurésie. Pas de ponction.

Janvier 1928 : état général bon. Sur la moitié supérieure du poumon droit submatité avec quelques râle au sommet. Matité de bois à la base, quelques frottements en avant. Ponction négative. Rayons X : large opacité diffuse de la base droite, diaphragme élevé, déplacement du médiastin. Petite cavité sous-claviculaire et petites cavités au sommet.

15 mars 1928 : opacité de la base encore augmentée. Cavité apicale très augmentée de volume.

Janvier 1929 : augmentation de l'opacité de la base et du déplacement cardio-médiastinal. Cavité apicale devenue considérable avec parois fines et sans réaction parenchymateuse. Nouvelle cavité dans la région moyenne, entourée par du tissu densifié. Clarté bronchique du hile droit considérablement dilatée.

Avril 1929 : Les cavités ont augmenté de volume. Les parois de la cavité moyenne sont très minces. Assez bon état général. Sédimentation 80.

Septembre 1929 : Pas de cyanose, pas de dyspnée. Matité et opacité de la base inchangée. Les cavités ont encore augmenté sans aucune zone réactionnelle autour. Bronche souche dilatée. Expectoration modérée.

Janvier 1930 : même aspect radiologique. Les cavités sont plus ovales avec un grand axe longitudinal.

Février 1930 : Pneumothorax (—20-4). — Reposition cardio-médiastinale. Lobe inférieur totalement collabé autour d'une cavité. Lobes supérieur et moyen modéremment collabés autour de très larges cavités bulleuses. Adhérences au lobe supérieur.

Février 1930 : Thoracoscopie. On reconnaît le lobe inférieur bien collabé. Le lobe moyen se reconnaît difficilement, adhérent au lobe inférieur. Section d'une partie des adhérences. Réduction de moitié des cavités, forte amélioration clinique.

Cette observation est remarquable par différents points :

Du point de vue diagnostic, l'opacité de base faisait penser à une séquelle de pleurésie et à l'évolution d'une tuberculose post-pleurétique; la suite de l'observation et le pneumothorax montrèrent qu'il s'agissait bien d'une atélectasie de la base; l'agrandissement progressif considérable de cavités régulièrement arrondies, bulleuses, aux parois très fines, sans réaction parenchymateuse périphérique, contrastant avec un assez bon état général et une expectoration réduite est mis par les auteurs sur le compte de la forte dépression pleurale causée par l'atélectasie, de même que la dilatation marquée des ombres bronchiques. La cause de l'atélectasie est, pour les auteurs, inconnue.

L'atélectasie lobaire inférieure droite après phrénicectomie est décrite dans une observation intéressante de Pin.

Observation n° XXVI.

Tuberculose hilaire droite excavée. Atélectasie lobaire inférieure massive quelques jours après phrénicectomie (*Pin. Rev. Tuberc.*, décembre 1934).

Femme 32 ans. Début de la tuberculose après accouchement en novembre 1932. Infiltration excavée du hile droit. Amélioration par cure sanatoriale.

Le 4 septembre 1933, phrénicectomie accompagnée d'une vive douleur dans la région hilaire droite. Diaphragme immobile et surélevé. Matité de la base avec diminution des vibrations et souffle tubaire.

Le 18 septembre, quatorze jours après l'opération, la radioscopie montre une opacité diffuse de la base droite.

Le 24 octobre 1933, pneumothorax (pression fortement négative) qui permet de vérifier l'atélectasie lobaire inférieure sous la forme d'une masse triangulaire à limites précises recouvrant le diaphragme.

En dernier lieu, il convient de placer ici une intéressante observation de Jeanneret (Leysin, Sanatorium du Mont-Blanc) qui a bien voulu nous permettre de la reproduire. C'est un cas de réouverture lobaire et de reprise fonctionnelle d'un lobe atélectasié après une durée assez longue mais que l'absence de documents n'a pu permettre de fixer.

Observation n° XXVII.

Atélectasie du lobe supérieur droit. Réouverture lobaire.
(Jeanneret et Famé. *Journ. Med. de Leysin*, déc. 1934).

Tuberculose ancienne dont les débuts remontent à douze ans.

A gauche, pneumothorax créé il y a onze ans, auquel a été associée, il y a trois ans, une phrénicectomie complémentaire. A droite, image de lobite supérieure rétractée. Eparses dans le champ pulmonaire, plusieurs calcifications (fig. 11). La radiographie précédente (fig. 13), déjà ancienne, date de 1929. On y voit, à droite, des ombres nodo-trabéculaires, quelques-unes calcifiées, du lobe supérieur; quelques calcifications au-dessous.

L'auscultation ne révèle qu'une respiration impure au tiers supérieur du poumon droit. L'expectoration est peu abondante, mais bacillifère.

Un mois après le premier examen, on constate que le lobe supérieur n'est plus rétracté mais s'est à nouveau développé (fig. 12). La preuve indiscutable de la fermeture et de la réouverture en

éventail du lobe supérieur se trouve dans le déplacement simultané des calcifications réparties dans les autres lobes.

Le lobe supérieur a conservé par la suite sa réexpansion.

Au moment de la réouverture lobaire, on constatait un piaulement bronchique à l'auscultation, qui disparut par la suite. Le malade avait antérieurement et périodiquement perçu ce bruit dans son côté droit.

La pathogénie de ces atélectasies lobaires ne nous semble pas devoir recevoir une explication différente de celles des atélectasies diffuses, et nous renvoyons pour cela au chapitre précédent. La localisation lobaire de l'atélectasie semble cependant devoir être mieux expliquée par une obstruction de la bronche lobaire que par une obstruction bronchiolaire diffuse. Dans aucune de ces observations la nature de l'obstruction n'a pu être déterminée.

C. — ROLE DE L'ATÉLECTASIE ASSOCIÉE DANS LES SCLÉROSES ÉTENDUES

L'atélectasie dans les scléroses étendues a été souvent, mais diversement signalée et interprétée.

Tobé, Soulas et Desgeorges ont attiré l'attention sur son importance dans l'étude de plusieurs observations de condensation rétractile étendue.

Le problème est complexe et doit d'abord être dissocié et limité.

En premier lieu, pour ne pas étendre à l'extrême les limites de l'atélectasie, il convient de ne pas y englober les condensations rétractiles par sclérose survenant sur un processus inflammatoire lobaire ou diffus. Ces condensations s'accompagnent de lésions graves des bronches qui aboutissent à des atrophies ou des oblitérations bronchiques, qui peuvent être constatables à la bronchoscopie. Mais ces lésions bronchiques sont secondaires ou concomittantes à ces processus de condensation, qui sont, avant tout, des

scléroses tuberculeuses diffuses envahissantes, mais qui ne sont pas des atélectasies. On trouve peut-être dans leur territoire des zones microscopiques d'alvéoles atélectasiées, mais c'est là un fait secondaire. Et l'on ne peut parler d'atélectasie par là seul qu'il s'agit d'un territoire condensé et fonctionnellement exclu.

En second lieu, dans ce problème, il ne faut pas tenir compte d'atélectasies parcellaires, englobées dans des foyers inflammatoires, qui, comme l'a dit Bordet, ne sont qu'un élément anatomo-clinique négligeable. Leur rôle secondaire dans la rétraction du poumon est difficile à apprécier et ne saurait prendre le pas sur les autres désordres anatomiques.

Ceci posé, on doit se demander si la constitution de zones plus ou moins étendues d'atélectasie par obstruction bronchique au voisinage de foyers de tuberculose fibreuse ou de sclérose n'est pas un mode d'extension même de la sclérose.

Cette hypothèse se base sur deux faits que nous avons étudiés à l'anatomie pathologique. Le premier est que l'étendue de certaines scléroses contrastent avec le faible volume ou le petit nombre des foyers tuberculeux proprement dits qui semblent à leur origine. Le second est que l'évolution anatomique de l'atélectasie peut réaliser le type d'une sclérose massive, d'une induration ardoisée, soit des lésions en tous points semblables à celles de la sclérose pure établie sur un processus de pneumonie chronique, ou réalisé par la tuberculose fibreuse.

Si une obstruction bronchique est réalisée au voisinage d'une zone de sclérose, l'atélectasie s'établira dans le territoire correspondant. Ultérieurement celui-ci pourra être envahi par la sclérose. Il semble en effet logique de penser que de telles obstructions bronchiques peuvent être fréquentes au voisinage de foyers de sclérose, soit que la fibrose envahisse une bronche, la comprime ou la sténose, soit qu'il s'agisse de lésions tuberculeuses propres des bronches : bronchite végétante, oblitérante ou bronchite scléreuse.

Ainsi doivent pouvoir se former ces zones d'atélectasie segmentaires *associées*, suivant l'expression de Soulas, dans un territoire pulmonaire où la sclérose et la suppuration pulmonaires jouent un rôle cependant prédominant.

Cirrhoses apicales. — Pour Löeschke, Fleischner et d'autres auteurs, certaines condensations apicales (Obergeschosscirrhose-Cirrhose de Corrigan) sont constituées par de larges zones d'atélectasie ayant subi une transformation fibreuse plus ou moins dense. Cette atélectasie serait due à l'obstruction des bronches situées au voisinage de foyers tuberculeux ayant subi une évolution fibreuse et dont il ne reste plus à l'examen anatomique que des cicatrices anthracosiques. Ces états sont d'une grande bénignité clinique, mais s'accompagnent souvent d'ectasies bronchiques dans la zone atélectasiée.

CHAPITRE VII

ATÉLECTASIES AIGUËS TRANSITOIRES

Nous séparerons, dans cette étude, les faits d'atélectasies massives diffuses et d'atélectasies lobaires. Cette division ne correspond pas à une différenciation pathogénique; en effet, certaines atélectasies diffuses peuvent avoir les mêmes causes que des atélectasies lobaires (hémoptysie, migration de fragments); par contre nous ne connaissons au cours des poussées évolutives que des faits d'atélectasies lobaires. Cette division est donc, avant tout, clinique.

A. — ATÉLECTASIES MASSIVES, DIFFUSES, TRANSITOIRES

Les causes relevées dans les observations étudiées étaient ou une hémoptysie tuberculeuse, ou la migration transbronchique et l'élimination de fragments caséeux ou tissulaires. Cette étiologie ne groupe probablement pas tous les cas d'atélectasies massives; d'autres causes sont vraisemblables mais n'ont pas été signalées.

1° Atélectasies post-hémoptoiques.

C'est, de loin, la forme la mieux connue et la plus souvent décrite de l'atélectasie tuberculeuse. De nombreuses observations en ont été publiées par Jacobaeus, Wilson, Kylin, Carl Müller, Sayé, Cordier, Stoïchytza, Tobé et Desgeorges, Lugoïti et Carbuncho, Rosenblatt... etc, et sa symptoma-

tologie en a été particulièrement bien dépeinte par ces auteurs. Aussi passerons-nous rapidement sur elle et nous attacherons-nous à discuter la pathogénie qui, elle, est restée obscure et qui paraît devoir se rattacher à l'atélectasie fonctionnelle active ou réflexe.

L'atélectasie après hémoptysie est, en règle, une atélectasie massive diffuse étendue à la totalité ou à la quasi totalité du poumon. Les formes lobaires ou parcellaires sont nettement plus rares (Sayé, Jacobaeus). C'est pourquoi nous étudions à cette place ce type d'atélectasie et nous ne ferons que le mentionner au chapitre des atélectasies lobaires.

Etude clinique et diagnostic.

L'atélectasie survient presque toujours dans des tuberculoses ulcéreuses récentes et fraîches, en général bien localisées (apicales) et peu étendues, alors que le reste du parenchyme est complètement sain. Jacobaeus a mis en évidence ce point particulier qui a son importance pour la pathogénie.

Le plus souvent il s'agit de jeunes adultes.

L'hémoptysie causale est, en règle, de très grande abondance (plus d'un litre dans un cas de Sayé); sur cinq cas de Jacobaeus un seul relevait d'une petite hémoptysie.

L'apparition clinique de l'atélectasie ne coïncide pas le plus souvent avec le début de l'hémoptysie; dans des cas, en effet, où le début a été marqué par des signes fonctionnels importants, ou a été radiologiquement constaté, les malades avaient eu à plusieurs reprises, ou pendant plusieurs jours, des saignements importants.

Le début clinique de l'atélectasie est parfois manifesté par une apparition brusque de dyspnée intense avec tachycardie et parfois cyanose, de douleurs ou de sensation de constriction dans un hémithorax, ainsi que d'angoisse. Mais

ces signes n'ont qu'une durée passagère et s'atténuent vite.

D'autres fois le début clinique est latent ou plus vraisemblablement est passé inaperçu dans le tableau d'une hémoptysie grave; les symptômes de shock, de dyspnée, toux et angoisse semblent suffisants à voiler l'apparition de l'atélectasie. C'est alors l'examen physique et radiologique qui fait reconnaître le syndrome atélectasique.

Il est ici le même que dans toutes les atélectasies massives : immobilité hémithoracique, rétraction des espaces intercostaux, déviation du choc de la pointe.

Les signes stéthoscopiques sont particulièrement nets dans cette forme : matité étendue, abolition ou diminution des vibrations, silence respiratoire absolu, pas de râles, mais souvent un gros souffle bronchique ou tubaire à maximum hilaire; mais ces signes sont loin d'emporter le diagnostic.

C'est de la radiologie que dépend celui-ci : opacité hémithoracique, grosse déviation rectiligne du médiastin, ascension et mobilité du diaphragme. Le syndrome est ici au complet et sa nature atélectasique est toujours évidente.

Il faut noter cependant que parfois l'opacité radiologique n'atteint pas d'emblée, au premier examen, tout l'hémithorax et que parfois l'on voit celle-ci remonter progressivement en quelques jours de la base au sommet (Sayé).

Pendant la durée de l'atélectasie, la dyspnée persiste plus ou moins intense; il y a parfois de la fièvre dont la nature est difficile à préciser puisqu'elle peut relever aussi bien de la poussée évolutive et de l'hémoptysie; souvent l'évolution est totalement apyrétique.

La durée est très courte : quelques jours, quatre à six en moyenne, et la disparition des signes physiques est souvent aussi brusque et aussi frappante que leur institution. Le malade éprouve une sensation de bien-être; et ceci parfois après l'émission de quelques caillots sanglants ou d'un véritable moule bronchique hématique (Wilson). L'auscul-

tation note la réapparition de la respiration, souvent accompagnée de nombreux râles diffus.

A l'examen radiologique l'éclaircissement de l'hémithorax n'est pas moins rapide et frappant; parfois cependant il ne se fait que progressivement en quelques jours ou quelques mois (Rosenblatt). Mais toujours cette *restitutio ad integrum* est bien caractéristique de l'atélectasie aiguë. On connaîtra alors l'état des lésions causes de l'hémoptysie; exceptionnellement celle-ci laisse, après elle, l'image micronodulaire de l'ensemencement hémoptoïque, bien décrite par Cardis; dans un cas de Sayé cette image disparut avec une extrême rapidité en quelques jours.

Il ne semble pas qu'aucune atélectasie post-hémoptoïque ait eu une évolution chronique.

Le diagnostic doit être le plus souvent évident, tant ses signes en sont importants et nombreux. Quand il ne put être fait précocement, l'évolution décida de la nature de l'opacité massive qui avait pu être prise pour une pleurésie aiguë, une rétraction scléreuse hémithoracique, ou une spléno-pneumonie. Il est plus important de se demander pourquoi ce diagnostic n'est plus fréquemment porté. La raison paraît bien en être la difficulté dans les examens radioscopiques précoces de malades hémoptoïques et les précautions à y apporter, et la durée relativement très brève de l'atélectasie et parfois sa latence fonctionnelle. Ceci nous amène à penser que cette complication en apparence rare des hémoptysies tuberculeuses le serait probablement en réalité beaucoup moins si des examens radiologiques précoces pouvaient être pratiqués. Enfin il est permis de se demander avec plusieurs auteurs (Sayé, Stoïchitza et autres) si certaines spléno-pneumonies étendues et transitoires ne relevaient pas en fait d'atélectasie pulmonaire. Avec Sergent et Vibert on peut penser en effet que certaines spléno-pneumonies post-hémoptoïques à marche rapide du type présenté par Léon Bernard et

Mayer en 1930 ne sont autres que des atélectasies post-hémoptoïques.

Enfin il faut signaler qu'atélectasie post-hémoptoïque ne signifie pas toujours tuberculose; Cordier et Bouquin en ont publié un cas qui paraissait relever d'une syphilis pulmonaire.

Pathogénie.

L'explication habituellement admise est celle de l'obstruction de gros troncs bronchiques par un important caillot sanguin et dont l'expulsion permet la reprise fonctionnelle.

En effet dans l'observation de Wilson le malade expectora, le jour où l'amélioration se produisit et peu après une ponction pleurale, une importante quantité de sang coagulé (2 ounces) dans laquelle se trouvaient deux moules bronchiques; le plus grand présentait sept ramifications et mesurait 3 inch. de long. Mais il faut remarquer qu'un tel fait est unique dans les observations et souvent les malades n'ont expectoré au moment de la cessation de l'atélectasie qu'un seul ou que quelques crachats sanglants.

Aussi la plupart des auteurs pensent que le spasme bronchique déclenché par la présence de ce corps étranger vient compléter l'obstruction par le caillot; Jacobaeus paraît donner un rôle prédominant aux phénomènes spastiques.

Il nous semble bien que l'atélectasie massive post-hémoptoïque est celle où les phénomènes de constriction active bronchique ont le plus d'importance et qu'elle est bien le meilleur argument à la théorie de l'atélectasie fonctionnelle active. Ceci n'atteint nullement l'existence, certaine d'ailleurs, de l'atélectasie d'obstruction par corps étranger ou masse caséeuse, comme on le verra ci-dessous.

A la théorie de l'obstruction par caillot sanglant, même complétée par un spasme bronchique, s'adressent les critiques suivantes :

a) En premier lieu dans la plupart des observations aucun moule bronchique n'est expulsé lors de la reprise fonctionnelle. Souvent ne sont expulsés à ce moment qu'un (Sayé) ou plusieurs crachats noirâtres plus ou moins visqueux. Considérer ceux-ci comme un obstacle suffisant au courant aérien, même avec spasme surajouté à leur niveau, nous paraît impossible. L'absence fréquente de caillots importants et volumineux est d'ailleurs bien compréhensible par le fait que l'hémorragie était en général arrêtée lors de la constitution de l'atélectasie. Parfois enfin l'hémorragie causale était minime (Jacobaeus).

b) Admettons cependant que dans les cas où il existait un caillot, celui-ci ait pu causer l'obstruction, plusieurs questions se posent alors :

1° Où s'est produit le coagulum? S'est-il formé *in situ* aux dépens du sang aspiré dans la grosse bronche? Il est difficile d'admettre que le mouvement du courant aérien, le réflexe tussigène aient pu permettre cette coagulation, tant que la fonction pulmonaire persistait. On doit alors penser qu'il s'agit d'un caillot émigré de la région cavitaire ou de sa bronche.

2° Dans ce cas ce caillot pourra être difficilement assez volumineux pour obstruer la bronche souche; si cependant il y parvient, comment n'est-il pas expulsé par la toux ou le péristaltisme bronchique dont l'intensité peut être très grande? De plus, comment pourrait s'exercer sur une masse malléable le spasme bronchique incriminé?

c) Aussi a-t-on pu penser que, dans quelques cas, il ne s'agissait pas d'un caillot mais d'une véritable inondation de tout le système bronchique. L'observation de Wilson, à peu près unique en son genre, peut y faire penser par l'abondance du sang coagulé expectoré à la reprise fonctionnelle; mais alors deux faits sont à expliquer : en premier lieu pourquoi ce sang ne fut-il pas expulsé à la toux ou à l'expiration et a-t-il pu stagner dans la bronche pour

produire l'atélectasie? En second lieu pourquoi n'avons-nous qu'exceptionnellement, dans ces atélectasies, une aspiration hémoptoïque intra-alvéolaire et une image micronodulaire du type décrit par Cardis? L'explication de ce dernier fait rend compte du précédent. S'il n'y a pas eu inondation alvéolaire, c'est qu'un spasme bronchiolaire a empêché la pénétration du sang intra-bronchique dans les alvéoles; mais c'est aussi ce spasme qui a rendu impossible le rejet du sang à l'expectoration et à la toux. Ainsi nous arrivons bien dans les formes d'inondation bronchique à la nécessité d'un spasme non plus bronchique, mais bronchiolaire et diffus.

d) Enfin que l'obstruction bronchique soit due à un caillot volumineux ou à une inondation bronchique, comment peut-on expliquer que le rejet en masse du caillot ou des moules bronchiques ait pu permettre la reprise fonctionnelle? Cela semble impossible puisque le poumon n'était plus aéré et que la toux restait sans action, aucun air n'étant expiré. Il faut donc admettre que ce n'est qu'après une reprise fonctionnelle, au moins minime, que le caillot a pu être expulsé par la toux; cette expulsion secondaire à la reprise fonctionnelle ne se comprend que par la cessation du spasme bronchiolaire et l'aération des alvéoles par des bronches donc incomplètement obstruées.

On arrive ainsi à formuler l'hypothèse suivante :

Au cours d'une hémoptysie se produit un spasme diffus de toutes les bronchioles et une contraction massive de tout un poumon; l'air ne pouvant plus pénétrer dans les alvéoles, et l'air alvéolaire étant rapidement résorbé, l'atélectasie complète envahit ce poumon. A ce moment, le sang ayant pu envahir librement les bronches du territoire atélectasié ou s'étant déjà écoulé dans ces bronches, peut se coaguler facilement, puisque le mouvement du courant aérien n'y met plus d'obstacle. Ainsi doivent se constituer ces moules bronchiques importants du cas Wilson.

Lorsque le spasme cesse, une aération progressive du territoire atélectasié se produit, et, lors de l'expiration et de la toux, le coagulum peut être repoussé puis expulsé.

Pourquoi se produit ce spasme bronchiolaire? Est-ce sous l'influence de l'abondance de l'hémoptysie? En effet, souvent l'atélectasie n'apparaît qu'après des saignements répétés. Mais elle a pu se produire dans un lobe du poumon opposé à celui qui saignait (Stivelman). Est-ce sous l'influence d'un réflexe broncho-pulmonaire à la pénétration du sang aspiré dans les bronches? Il n'est pas possible de répondre sur ces points, mais cette atélectasie fonctionnelle joue bien en apparence le rôle d'un réflexe de défense, soit pour arrêter l'hémorragie (qui cesse en règle après l'atélectasie) soit plutôt pour empêcher l'inondation alvéolaire.

L'hypothèse d'un tel mécanisme nous paraît bien expliquer plusieurs des points soulevés par les observations publiées, à savoir :

1° La rapidité d'institution et d'évolution de ces collapsus atélectasiques, et leur absence de séquelles;

2° L'absence très fréquente de rejet de caillots ou d'un coagulum assez important, lors de la reprise fonctionnelle;

3° Enfin le fait qu'ils surviennent toujours chez des sujets jeunes, sur des lésions récentes et localisées, avec intégrité de la presque totalité du parenchyme, et ne se voient pratiquement pas sur des lésions anciennes;

4° Enfin la variabilité même de leur apparition nécessitant une tonicité et une réflectivité particulière du poumon.

De même Jacobaeus n'a pu obtenir d'atélectasie transitoire par lipiodol intra-bronchique que chez des sujets sains où le pouvoir bronchomoteur était bien conservé, alors que dans les cas habituels de la bronchographie, les bronches altérées ne permettaient pas le réflexe.

2° Atélectasies par migration transbronchique de fragments caséeux ou élimination de foyers ganglionnaires.

Ce mécanisme d'atélectasie massive par obstruction de la bronche souche apparaît dans toute sa netteté dans les observations suivantes. Il peut créer aussi des atélectasies lobaires, comme nous le verrons au chapitre suivant où nous étudierons l'opinion de Fleischner sur sa pathogénie. Nous ne ferons donc que résumer, ici, deux intéressantes observations, l'une de Kanony, l'autre de Hartung.

Dans la première observation il s'agit, chez un tuberculeux récent, d'une atélectasie aiguë du poumon gauche par migration transbronchique d'une masse caséeuse. Celle-ci semble être le résultat de l'élimination dans la bronche souche d'une lésion péribronchique; cette ouverture dans la bronche paraît être aussi l'origine de l'emphysème cervico-médiastinal par perforation de la plèvre médiastine. La masse caséeuse ne renfermait aucun bacille.

Observation n° XXVIII

Atélectasie massive diffuse du poumon gauche par masse caséeuse. (Kanony. *Revue Tuberc.*, janvier 1934).

Homme 21 ans. Début de la tuberculose en février 1932 par hémoptysies.

Radio : fines lésions bi-apicales. Bacilloscopie négative.

Le 3 mars 1932, douleurs dans le côté gauche, puis sensation d'étouffement et dyspnée. On constate une heure plus tard un emphysème sous-cutané cervical. Température : 38. Dysphonie (pas de modification des cordes), dysphagie.

Submatité de l'hémithorax gauche avec abolition de la respiration et des vibrations. Ces signes firent soupçonner une atélectasie que l'examen radiologique du lendemain confirma : opa-

cité homogène de l'hémithorax, déviation cardio-médiastinale marquée et surélévation diaphragmatique.

Les jours suivants la douleur s'atténue, mais le malade est subfébrile. Le 9 mars rejet d'un moule bronchique de 3 centimètres de long sur 1 centimètre de section, de couleur grise. Petits filets de sang ensuite.

Immédiatement après, tous les signes douloureux rétrocèdent, et la radiographie montre la disparition de l'opacité. L'emphysème se résorbe.

Le moule bronchique était constitué par une matière caséeuse sans bacilles.

L'observation suivante est celle d'une atélectasie progressive du poumon gauche par migration transbronchique d'un foyer ganglionnaire dont la structure histologique était tuberculeuse. Après l'élimination de cette masse, l'atélectasie disparut brusquement. Des bacilles de Koch se présentèrent alors dans l'expectoration, signe probable de l'ouverture persistante du foyer tuberculeux dans la bronche.

Observation n° XXIX

Atélectasie massive aiguë transitoire par migration transbronchique et élimination d'un foyer tuberculeux (Hartung, *Br. Beitr.* 1931).

Homme 45 ans. En 1920 petite hémoptysie. En 1923 ulcère du pylore. Depuis ce temps, se plaint de dyspnée, accompagnée de toux et expectoration. Depuis quelques mois, celle-ci est parfois sanglante.

L'examen en septembre 1930 montre une bronchite étendue des deux poumons. Pas de B. K. dans l'expectoration.

Un film radiographique montra :

Une ombre étendue du champ pulmonaire inférieur gauche, remontant jusqu'à la partie moyenne.

Le malade est mis au repos mais il ne se produit pas une grande amélioration de l'état général. Température normale, mais l'expectoration striée de sang persiste ainsi que la toux. Par contre, la dyspnée augmente, s'accompagnant d'une sensation d'oppression, et de cyanose.

L'examen fait le 8 décembre 1930 montra : Cyanose modérée des lèvres et du visage. Respiration : 30 à la minute. Pouls 110. Mobilité réduite de l'hémithorax gauche, avec rétraction des espaces intercostaux. Matité de l'hémithorax gauche, particulièrement intense à la base. Abolition de la respiration à la base, ainsi qu'affaiblissement des vibrations vocales. Quelques bruits bronchiques au sommet. L'expectoration muco-purulente, striée de sang, ne contient pas de bacilles.

Radio : opacité totale du poumon gauche, de l'ombre duquel il est impossible de dissocier l'ombre du diaphragme et du médiastin. Une ponction fut pratiquée à ce moment, qui ne permit de retirer que quelques centimètres cubes de sérosité (Lymphocytes). Une demi-heure après la ponction, le malade fut pris d'une toux quinteuse et expectora deux petits fragments tissulaires cylindriques du diamètre de 1 /2 à 1 centimètre, d'une consistance molle, d'une couleur gris sale. Aussitôt après cette expectoration, se produisit une hémoptysie d'un demi-verre environ, mais la dyspnée disparut immédiatement.

L'état général du malade était transformé. L'examen du thorax montra : Diminution considérable de la matité, avec disparition des signes de rétraction thoracique. Le murmure vésiculaire est perçu maintenant nettement. Des râles fins persistent à la base.

Dans les jours suivants, tous les signes stéthoscopiques achevèrent leur disparition.

Un cliché pris trois jours après ces événements, montra une disparition de l'ombre thoracique gauche. Le médiastin est en place. Le diaphragme a retrouvé une mobilité complète. La base seule est un peu obscure comme elle l'était sur le premier film. L'image radiographique des deux poumons fut normale au cliché du 5 novembre 1930.

Par contre les bacilles de Koch se trouvaient maintenant dans l'expectoration.

L'examen histologique des moules bronchiques montra :

Au centre, un noyau de tissu conjonctif, partiellement nécrotique; le stroma était parsemé de leucocytes et il y avait des cellules géantes tuberculeuses typiques. A la périphérie, des stratifications hématiques.

En résumé, chez un homme de 45 ans, au cours d'une bronchite diffuse avec expectoration sanguinolente, on

remarque une condensation de la base qui, en trois semaines, s'étend à tout le poumon, en même temps que s'établissent des signes fonctionnels graves. Après une ponction pleurale le malade expectore deux fragments de tissu, suivis d'une hémorragie assez forte. Immédiatement après, amélioration considérable des signes fonctionnels et disparition rapide des signes stéthoscopiques et radiologiques.

Pour Hartung, l'explication de ce phénomène est la suivante :

Dans le lobe inférieur s'est produit une séquestration d'un foyer tuberculeux. Ce foyer a été transporté dans la bronche principale, mais y est resté adhérent, collé par de la fibrine ou par la coagulation sanguine, mais produisant là une atélectasie massive du poumon.

Pour Fleischner il est peu probable que ces fragments de tissu aient été transportés au travers de bronches étroites puis aient stationné dans la bronche principale. Pour cet auteur le foyer tuberculeux éliminé devait se trouver à proximité immédiate de la bronche principale, qu'il a d'abord partiellement obstruée (atélectasie de la base) puis qu'il a perforée, et a ensuite été éliminé. Les hémorragies avant l'élimination étaient dues aux altérations progressives de la bronche. Les hémorragies qui suivirent l'élimination furent produites par le détachement complet de la masse tissulaire.

Enfin un autre argument appuie cette manière de voir :

C'est que les bacilles tuberculeux n'apparurent qu'après l'élimination des fragments, c'est-à-dire lorsque le foyer tuberculeux fut largement ouvert dans la bronche.

B. — ATÉLECTASIES LOBAIRES AIGUES TRANSITOIRES

Les observations d'atélectasies lobaires aiguës tuberculeuses sont assez rares dans la littérature. Nous en avons choisi cinq, publiées par Cardis (Leysin), Houriet (Leysin),

et Fleischner (Vienne). Dans ces cas le diagnostic est étayé par une documentation clinique et radiologique incontestable. Par contre la pathogénie est différemment interprétée par les auteurs et semble bien en effet ne pouvoir relever d'une conception univoque. Enfin chacune de ces observations prête à une discussion diagnostique avec une poussée pneumonique lobaire, tuberculeuse, dont nous envisagerons les éléments.

Observation n° XXX

Atélectasie transitoire du lobe supérieur droit accompagnant une poussée évolutive et une densification radiologique passagère du hile droit (Sanatorium des Alpes Vaudoises, Leysin).

Mlle H., 35 ans, est soignée au Sanatorium des Alpes Vaudoises en 1933 pour une tuberculose du sommet droit, remontant à un an environ, laquelle se traduit par des images nodo-trabéculaires, avec une petite cavité sous-claviculaire. Par la seule cure sanatoriale on obtint une rapide amélioration, dès juillet 1933; l'expectoration très réduite ne contient plus de bacilles. La cavité est impossible à préciser. L'examen note une submatité du sommet avec de rares bruits bronchiques en arrière. Au début d'août, légère élévation thermique au cours de laquelle on constate une légère augmentation de l'expectoration (mais sans bacilles) et de gros ronchi sur tout le poumon droit prédominant à la partie supérieure.

Sur la radiographie du 4 août (fig. 14), on voit de fines images nodo-trabéculaires du sommet droit, pas de cavité nette. Cependant ce film montre une augmentation certaine de l'opacité hilaire droite moyenne par rapport aux films précédents, réalisant une densification marquée mais sans limites nettes de cette région. La scissure est mal visible sur le film, mais en scopie, en lordose, elle se dessine maintenant nettement et a une forme arquée. En quelques jours, la température est revenue à la normale, l'expectoration à un ou deux crachats non bacillifères. Brusquement le 29 août, soit vingt-cinq jours après le précédent cliché, élévation subite de la température à 38° accompagnée d'une légère dyspnée. Ce même jour on constate (fig. 15), une

opacité marquée du lobe supérieur droit, avec ascension de la scissure légèrement arquée. L'ombre hilaire moyenne est très dense, peut-être encore un peu augmentée de volume. A l'auscultation matité nette du sommet; la respiration est remplacée par un souffle très rude; absence de râles à ce niveau. La poussée thermique dura dix jours, atteignant 38°5 au quatrième jour, et décroissant en lysis ensuite. Mais elle s'est accompagnée d'une légère augmentation de l'expectoration, avec réapparition des bacilles. Le pneumothorax tenté le 6 septembre échoue. Au bout de quinze jours les symptômes physiques s'estompent; il ne persiste plus que de la submatité, quelques râles minimes; le souffle a disparu.

Sur le cliché du 26 septembre, soit vingt-huit jours après le précédent (fig. 16), l'atténuation de l'ombre lobaire est nette; elle disparut rapidement par la suite; il ne persistait plus que les images antérieures à l'atélectasie avec peut-être réapparition de la petite cavité. L'image hilaire s'est un peu éclaircie; elle reprit son aspect antérieur et à peu près normal sur le cliché du 28 décembre 1933.

Les bacilles persistèrent longtemps; une phrénicectomie dut être faite en mai 1934, qui amena lentement la guérison.

A noter dans cette observation : L'expectoration ne subit que de minimes modifications au cours de l'atélectasie; aucune élimination de bouchons muqueux ou caséeux. Le diagnostic d'atélectasie est justifié par l'ascension scissurale et l'opacification homogène du lobe d'une part, et, d'autre part par les signes physiques : matité et souffle, silence respiratoire.

Une densification importante du hile précéda l'atélectasie et disparut après elle; elle semble relever soit d'une évolution ganglio-pulmonaire ou pulmonaire. Des phénomènes fébriles accompagnent l'atélectasie, qui doivent être mis sur le compte soit de l'évolution hilaire, soit d'une évolution parenchymateuse lobaire associée. Peut-être sont-ils dus à ces phénomènes de pneumonie atélectasique décrits par Fleischner. Le diagnostic de pneumonie tuberculeuse lobaire est éliminé par l'ensemble des signes et l'évolution.

Observation n° XXXI

Atélectasie aiguë du lobe supérieur droit accompagnant une poussée évolutive; pneumothorax : collapsus atélectasique.

Mlle V., 37 ans, est soignée depuis avril 1934 au sanatorium des Alpes Vaudoises à Leysin pour une tuberculose pulmonaire qui se traduit par de fines images nodo-trabéculaires de la région moyenne droite. La scissure droite, filiforme, est visible à sa place habituelle. A la suite d'une cure de tuberculine, mal supportée et rapidement suspendue, l'expectoration devint assez abondante (8 à 10) et bacillifère; cependant l'image radiologique (rad. 17 1-5-33), contrôlée de semaine en semaine, ne se modifie pas. A la fin du mois de juillet, la température est subfébrile et l'expectoration plus abondante (10 à 25); et l'on constate le 2 août (rad. 18) l'apparition brusque d'une opacité homogène et complète du lobe supérieur limitée par une belle scissure arquée, image en tous points parfaite d'une lobite supérieure ancienne rétractée,

Un PNO fut institué immédiatement (rad. 19) et permit un excellent collapsus électif avec immobilisation lobaire totale, tel qu'on le voit sur ce cliché pris immédiatement après la création du PNO.

Douze jours après, la rétraction du lobe supérieur était complète, comme en témoigne ce cliché (rad. 20). Malgré cet excellent collapsus, on n'obtint que très lentement la guérison. A noter que pendant toute cette période l'expectoration assez abondante fut d'un débit constamment régulier.

Le diagnostic d'atélectasie au cours d'une poussée évolutive est ici évident. L'extrême déplacement scissural et la pression fortement négative, à l'institution du PNO, en sont les signes majeurs.

A noter dans cette observation :

a) Qu'il n'y a aucune ombre radiologique de la région hilaire;

b) La rapidité et l'intensité du collapsus sous PNO;

c) L'éclaircissement relatif de l'ombre lobaire sous le PNO.

Observation n° XXXII

Atélectasie lobaire temporaire. Collapsus atélectasique thérapeutique consécutif (J.-H. Houriet. *Société des Médecins de Leysin*, mars 1935.)

En parfaite santé apparente, Mlle Bl. D., 34 ans, a présenté un brusque fléchissement de son état général à la fin de juin 1934. Subfébrile, elle garde le lit pendant quinze jours; on porte sans raison péremptoire, semble-t-il, un diagnostic de pleurésie. Mlle D., se met à tousser et à cracher modérément (pas d'analyse). Le 31 juillet on procède à la prise d'un cliché radiographique qui accuse une image fort intéressante d'opacité et de rétraction lobaire supérieure droite (fig. 21). Une cure sanatoriale est alors décidée.

La malade présente à son arrivée à Leysin, en août 1934, l'image radiologique d'un lobe supérieur droit très rétracté, d'une opacité dense et homogène dont la démarcation scissurale se dessine selon une ligne oblique allant du bord externe de la clavicule au hile. La scissure est légèrement arquée. L'ombre hilaire est un peu élargie. Il en est de même à gauche où le cliché met, de plus, en évidence quelques travées et petites taches intercléido-hilaires. Le reste des plages pulmonaires est tout à fait propre (fig. 22).

A la percussion on note une submatité localisée à l'apex droit, plus prononcée dans la région para-vertébrale et para-sternale. A l'auscultation : en arrière, respiration légèrement soufflante au sommet, quelques râles bulleux, fins, discrets. En avant, respiration diminuée; au ras du sternum, à l'endroit de sa jonction avec la troisième côte, retentissement particulier de la toux, un peu aboyante, à tonalité aiguë.

L'expectoration, rare, muco-purulente, est bacillifère (Gaffky II). La température est normale.

Dans les premiers jours de sa cure, un pneumothorax artificiel est proposé à la malade. Mlle D. présente quelques objections à l'intervention, qui la font différer. *Dix jours après son arrivée à Leysin*, passant la malade à l'écran, nous constatons avec un étonnement très vif, que *l'image s'est totalement modifiée*, le lobe supérieur présentant le développement qu'on est accoutumé à lui voir d'ordinaire. Des examens radioscopiques fréquents

montrent, dès lors, la persistance de cette « réouverture » du lobe (fig. 23). On ne note aucune modification de l'expectoration qui demeure très peu abondante. Pas d'expectoration sanglante, pas d'expulsion de bouchon muqueux, ni de crachats fétides (persistance des B. K.).

La malade, qui conserve, pour des raisons extérieures, des préventions à l'égard du pneumothorax, accepte, sur nos instances, l'intervention qui a lieu le 3 novembre 1934. La première insufflation est pratiquée sous des pressions franchement, mais non exagérément négatives. Le collapsus du lobe, contrôlé à l'écran immédiatement après le remplissage, se révèle d'emblée très marqué.

Un cliché du 6 novembre en fixe exactement l'aspect (fig. 24). La malade crache un peu plus les jours qui suivent l'intervention, la qualité des crachats n'est pas modifiée. Actuellement (mars 1935) le pneumothorax parfaitement électif, présente une configuration entièrement superposable à celle du début.

Dans la période de « réouverture » on a noté la disparition de la submatité et à l'auscultation, une respiration vésiculaire un peu diminuée, la disparition des adventices en arrière et la persistance de quelques grincements et piaulements assez aigus à la toux près du sternum.

L'hémidiaphragme droit, surélevé sur les deux premiers clichés — et au maximum sur celui du 24 août qui correspondait à la période la plus prononcée de l'atélectasie — s'est à nouveau abaissé et persiste comme tel aux derniers examens.

A noter dans cette observation :

1° La réouverture du lobe atélectasié sans qu'aucune modification de l'expectoration ou de l'image hilaire se soit produite;

2° La rapidité de la reproduction du collapsus atélectasique sous pneumothorax.

Pour Houriet, il ne semble pas s'agir ici d'atélectasie par obstruction d'une grosse bronche, mais bien d'atélectasie fonctionnelle active, par exaltation réflexe du pouvoir broncho-constrictif du poumon.

Observation n° XXXIII

Atélectasie transitoire du lobe moyen droit par migration transbronchique et élimination d'un foyer ganglionnaire calcifié (Fleischner-Cas 1, *Br. Beitr. Tb.*, 1935).

Homme 30 ans. Antécédents : tuberculose du genou à l'âge de 4 ans, bronchite chronique en 1916.

Depuis trois mois se plaint de toux et expectoration abondante, points de côté à droite, respiration pénible.

A l'examen, bruits respiratoires affaiblis à droite, râles bronchiques des deux côtés.

En février 1929 : pendant trois semaines, toux violente et douloureuse avec vomissements. Expectoration abondante, dyspnée, température maxima : 37°5. A la partie inférieure de l'hémithorax droit, nombreux râles.

Radiographie le 4 mars 1929 : ombre de la partie moyenne de l'hémithorax droit. L'étude en position verticale et oblique de cette ombre montre qu'il s'agit d'une condensation du lobe moyen. Au niveau du hile un foyer calcifié assez important. Température : 37°4-38°8. Diagnostic : Bronchopneumonie du lobe moyen droit.

Le 14 mars, expectoration d'une concrétion calcaire après plusieurs accès de toux violents. La température s'abaisse rapidement et devient normale par la suite. La radiographie montre que l'ombre a régressé (elle disparaît complètement au bout de deux semaines). Le grand foyer calcaire situé au voisinage de la bronche lobaire inférieure, a disparu.

A des examens répétés aucun bacille de Koch ne fut trouvé dans les expectorations.

L'examen de la pierre éliminée montrait qu'elle était de nature crayeuse et grumeleuse. Aucun élément de structure organisée. L'inoculation au cobaye est restée négative.

D'après l'auteur on doit considérer ce foyer éliminé comme appartenant à un foyer ganglionnaire du complexe primaire situé au point de départ de la bronche du lobe moyen. L'atteinte progressive de la paroi bronchique produisit une toux douloureuse et irritante; en même temps la

lumière de la bronche comprimée fut progressivement réduite jusqu'à produire une atélectasie du lobe moyen; une inflammation pneumonique se développa dans le lobe atélectasié du fait de sa fermeture prolongée et de la stagnation consécutive. Dès l'élimination de la pierre l'atélectasie et les phénomènes coexistants disparurent.

Observation n° XXXIV

Atélectasie transitoire du lobe supérieur droit par migration transbronchique et élimination d'un foyer ganglionnaire ancien (Fleischner. Cas 3, *Br. Beitr. Tb.*, 1935).

Homme 24 ans, asthme, bronchites et emphysème depuis sept ans.

Examiné aux rayons le 3 mars 1934, il présentait une image sensiblement normale.

Le 13 juin 1934, expectoration sanglante et douleurs dans la partie supérieure droite du thorax.

A l'examen, diminution de la respiration à ce niveau. La radioscopie montre une opacité de tout le lobe supérieur, beaucoup plus intense à la base de celui-ci, bien limitée par la scissure dont l'ascension est nette et s'augmente à l'inspiration. Le diaphragme droit est surélevé et sa mobilité diminuée. Le médiastin est légèrement déplacé à droite et présente un mouvement pendulaire. Cet ensemble permet de conclure à une atélectasie du lobe supérieur.

L'état général du malade est bon, sa température est normale.

A l'examen du 20 juin, tous les signes radiologiques ont disparu. La scissure s'est abaissée, il ne persiste plus qu'un léger déplacement inspiratoire du médiastin vers la droite. Par contre la toux persiste, mais les douleurs dorsales se sont atténuées.

A l'examen suivant, le 3 juillet, le malade apportait des fragments caséeux durs, verdâtres et mal odorants qu'il avait expectorés à la suite d'accès de toux extrêmement violents. A ce moment-là il avait l'impression que quelque chose s'était déchiré à droite, dans la région hilaire.

L'examen radiologique montra la disparition totale de tous les signes et de la déviation médiastinale. Il ne persiste plus qu'une accentuation de l'ombre hilaire droite.

Aucun bacille ne fut trouvé à aucun moment dans l'expectoration.

Pour l'auteur il s'agit de l'élimination d'un foyer ganglionnaire tuberculeux ancien, situé au voisinage de la bronche souche droite. Ce foyer, à l'état de repos, ne contenait presque plus de bacilles, puisqu'on n'en trouva aucun dans l'expectoration. L'examen histologique et bactériologique des fragments n'a pu être pratiqué.

L'atélectasie lobaire siège, incontestablement, plus fréquemment à droite; nous n'avons pu relever aucune observation indubitable d'atélectasie lobaire gauche tuberculeuse. Les raisons de ce fait sont difficiles à déterminer.

La séméiologie clinique se caractérise surtout par la latence de l'institution de l'atélectasie qui ne s'accompagne le plus souvent d'aucun signe fonctionnel, et par la pauvreté en signes stéthoscopiques qui peuvent d'ailleurs être difficiles à interpréter. Matité et silence respiratoire en sont les deux éléments fondamentaux. La matité peut être difficile à délimiter vu l'exiguïté du territoire atélectasié, s'il s'agit d'un lobe supérieur; elle peut être voilée s'il s'agit d'un lobe moyen. Le silence est remplacé souvent par un souffle qui peut être très intense.

Mais les râles ne sont pas rares; ce sont des bruits bronchiques dont l'existence ou la qualité sont dues vraisemblablement à la plus ou moins grande perméabilité des grosses bronches.

Il est fréquent que de la fièvre accompagne l'atélectasie, plus ou moins intense, plus ou moins éphémère. L'interprétation en est délicate. Elle peut relever :

a) Soit d'une poussée évolutive dans le lobe accompagnant ou précédant l'atélectasie;

b) Soit d'une poussée ganglionnaire ou ganglio-pulmonaire, ou parenchymateuse de la région hilaire, comme on le voit dans certaines observations.

c) Soit enfin de ce que Fleischner appelle « pneumonie atélectasique » (voir p. 39).

Mais c'est la radiologie qui fournit les éléments séméiologiques les plus importants : densification homogène plus ou moins foncée du lobe, et réduction volumétrique. Celle-ci est marquée par le déplacement de la limite scissurale.

Le diagnostic d'une telle atélectasie, survenant chez un malade dont la tuberculose est connue et traitée, est celui de la condensation pneumonique lobaire. Il sera facile lorsque la rétraction lobaire sera brusque et très considérable et que, par ailleurs, les signes généraux seront peu importants. Il sera, par contre, beaucoup plus difficile lorsque la réduction volumétrique sera moins prononcée, que des signes généraux plus sérieux accompagneront l'atélectasie et que le syndrome stéthoscopique sera fruste ou que des râles s'entendront sur le territoire atteint.

Une poussée pneumonique tuberculeuse condense le lobe entier ou presque entier par l'alvéolite exsudative et il n'y a pas de réduction volumétrique du lobe. Ainsi Cardis a pu, chez un de ses malades où la limitation scissurale existait antérieurement, voir une infiltration pneumonique remplir tout le lobe, sans que la scissure modifie sa position. Par ailleurs existait tout le cortège des signes généraux et stéthoscopiques de la pneumonie.

En fait le diagnostic pourra parfois rester en suspens longtemps et ne sera tranché que par l'évolution. En effet si la pneumonie condense, en règle, le lobe dans sa totalité, nombre de poussées pneumoniques s'accompagnent d'une réduction volumétrique précoce du lobe, signe probable d'une atélectasie parcellaire des alvéoles que n'a pas atteint le processus pneumonique, mais dont les canaux aériens ne sont plus perméables.

Si la tuberculose antérieure n'était pas connue, et si l'expectoration n'est pas bacillifère (cas de Fleischner) le

diagnostic devra se faire avec une pneumonie, ou une obstruction bronchique, néoplasique ou autre.

Le PNO sera un élément différentiel capital lorsqu'il pourra être réalisé : le lobe atélectasié étant alors le siège d'un collapsus considérable et immédiat, et les pressions pleurales étant particulièrement basses à la création.

L'évolution de ces atélectasies est, en règle, celle de la cause qui les a produites, et elles disparaissent avec elle.

Pathogénie.

Le problème de l'origine de ces atélectasies est très délicat.

Dans les deux observations de Fleischner, l'obstruction de la bronche souche lobaire paraît très vraisemblable; en effet, l'élimination de particules denses précéda immédiatement la disparition de l'atélectasie et des signes concomitants. Dans l'une de celles-ci, l'élimination s'accompagna de la disparition radiologique d'une importante masse calcifiée intralobaire.

Pour ces cas nous ne pouvons faire mieux que de résumer ici les conclusions de Fleischner.

Atélectasie par migration transbronchique et expulsion de foyers ganglionnaires tuberculeux. — Se basant sur les observations déjà étudiées et sur des travaux anatomiques, Fleischner décrit l'atélectasie et la pneumonie atélectasique dues à l'effraction transbronchique et à l'expulsion de foyers ganglionnaires tuberculeux.

Un foyer ganglionnaire des groupes inter-trachéo-bronchique ou péri-bronchique appartenant le plus souvent au complexe primaire, comprime puis perfore une bronche principale à la suite d'une réactivation spécifique ou non spécifique.

Les données anatomiques de ce fait sont :

1° La réactivation spécifique de foyers tuberculeux anciens.

Siegen et Hübschmann l'ont montré pour le complexe primaire, et Kundlich pour des foyers ganglionnaires lymphatiques régionaux. Cette réactivation peut conduire à l'ouverture du foyer dans une bronche ou un vaisseau (tuberculose miliaire. Minguez).

2° L'élimination transbronchique peut être produite sous l'influence d'une inflammation causée par une infection non tuberculeuse autour du foyer (Hübschmann).

3° Arnstein a montré la fréquence de ces processus d'expulsion ganglionnaire communiquant par une fistule plus ou moins étroite avec la bronche. (Letulle considère ces cas de phtisie bronchique et de caverne ganglionnaire comme très rares).

L'évolution se fait de la manière suivante :

Le foyer ganglionnaire réactivé s'infiltre lentement à travers la paroi bronchiale, vient bomber à sa surface, de sorte que cette paroi est progressivement altérée, et parfois sur une large étendue. Toute cette phase est marquée cliniquement par une toux persistante et rebelle, parfois coqueluchoïde, accompagnée souvent d'hémoptysies légères dues à des altérations de la muqueuse bronchique. Cette phase peut durer très longtemps et même rétrocéder sans aboutir à l'expulsion.

Ultérieurement la bronche est sténosée par la compression de la masse ganglionnaire, ou sa lumière est oblitérée par l'inflammation de ses parois, et se produit l'atélectasie plus ou moins complète du territoire pulmonaire correspondant.

Enfin le foyer est éliminé au cours de violents accès de toux. De fortes hémorragies peuvent accompagner cette évacuation. Si le processus tuberculeux était déjà éteint à l'intérieur du foyer, on ne trouvera aucun bacille tubercu-

leux, ni dans le tissu éliminé, ni dans les expectorations. Au contraire, si le foyer ganglionnaire était à l'état de repos ou d'activité faible, on trouvera dans la masse éliminée des structures histologiques tuberculeuses et des bacilles, et l'expectoration sera ensuite bacillifère.

Une fois le foyer expulsé, l'atélectasie disparaît rapidement.

L'évolution peut se présenter différemment dans le territoire atélectasié :

1° Tantôt, il n'y a pas de signes généraux, pas de fièvre. C'est une atélectasie pure.

2° Tantôt il y a de la fièvre et un cortège de signes généraux. C'est que sur l'atélectasie s'est développée une inflammation (due à la stagnation intra-pulmonaire de sécrétions et à l'affaiblissement de la résistance des tissus), c'est-à-dire une pneumonie atélectasique. Mais cette pneumonie est de nature banale et non tuberculeuse (analogue aux pneumonies par corps étrangers). Une telle éventualité peut être très difficile à distinguer d'une pneumonie vraie, sans l'étude de l'ensemble des signes et de l'évolution.

3° Si le foyer tuberculeux éliminé est actif, un foyer d'aspiration peut être ainsi constitué dans la zone atélectasiée. C'est là un cas particulier de la tuberculose bronchogène (Fleischner fait jouer un rôle important à ce mécanisme dans l'origine de la tuberculose de l'adulte et dans le « Früh Infiltrat »).

4° Si le foyer tuberculeux n'est pas éliminé, il peut être à l'origine : soit d'une sténose incomplète de la bronche, avec bronchite chronique et bronchectasies consécutives, soit d'une sténose complète et définitive et, après fermeture cicatricielle, de carnification du lobe atélectasié.

Ainsi dans ces cas, l'obstruction de la bronche souche fait bien sa preuve. Cette même cause peut être envisagée dans l'observation XXX : en effet, peu avant l'atélecta-

sie, se produisit une densification hilaire importante; celle-ci était très intense pendant la durée de l'atélectasie, puis s'atténua pour disparaître dans les deux mois suivants. Il est possible que ce processus se soit accompagné d'une modification telle de la bronche souche (compression ou inflammation) qu'il fut la cause de l'atélectasie.

Autres causes. — Dans l'observation XXXII (Houriet) une ombre hilaire marquée se lisait aussi sur la radiographie, mais nous ignorons si elle existait avant l'atélectasie. Pour Houriet elle n'est pas responsable de celle-ci; elle persistait identique après la « réouverture » lobaire. Si le processus hilaire ne semble pas assez important, radiologiquement au moins, pour avoir provoqué une obstruction de la bronche souche, la légère poussée évolutive intra-lobaire qui paraît avoir coexisté avec l'atélectasie est peut-être en cause (ce mécanisme sera envisagé ci-dessous). Mais un point reste obscur, qui concerne le fait le plus curieux de cette observation, à savoir la reproduction quasi immédiate de l'atélectasie lors de l'institution du PNO. Nous y reviendrons.

Enfin dans l'observation XXXI il n'existe aucune densification radiologique antérieure ou concomitante à l'atélectasie; seule une poussée évolutive légère portant sur des lésions, très localisées et peu importantes, du parenchyme lobaire. Cette poussée était peut-être sous la dépendance d'une cure tuberculinique d'ailleurs mal tolérée et vite interrompue. Elle se traduisait seulement par une augmentation de l'expectoration qui resta d'ailleurs constamment régulière pendant l'atélectasie et ne décrut que longtemps après l'institution du pneumothorax.

Pour expliquer une telle atélectasie nous sommes réduits aux hypothèses suivantes :

1° L'obstruction d'un gros tronc bronchique par un processus de bronchite tuberculeuse végétante ou sténosante est possible. Dans ce cas il est difficile d'expliquer alors

pourquoi l'expectoration bacillifère persista, très régulière en quantité.

2° L'obstruction des petites bronches par un processus de bronchite diffuse tuberculeuse ou banale, oblitérant les bronchioles terminales, permet mieux de comprendre l'écoulement des sécrétions en aval de l'obstruction. Mais la réalité de ce processus est-elle plausible et pourquoi atteindrait-il des bronches sans rapport avec des foyers tuberculeux?

3° Les objections que soulèvent les explications ci-dessus et, d'autre part, l'existence des phénomènes d'inhibition fonctionnelle précoce dans la tuberculose pulmonaire et d'atélectasie active dans le collapsus électif d'emblée, nous conduisent à l'ingénieuse hypothèse de Cardis : à savoir que l'atélectasie pourrait être l'expression d'une réaction d'inhibition fonctionnelle lobaire au cours d'une poussée évolutive analogue au phénomène d'électivité d'emblée.

Dans celui-ci le pneumothorax n'agit qu'en libérant le poumon de ses connexions thoraciques et en permettant à la réaction d'immobilisation fonctionnelle d'entrer en jeu. Si cette réaction n'est pas constatable habituellement, antérieurement au pneumothorax, c'est qu'elle n'est pas assez forte pour permettre la rétraction lobaire (v. p. 151 et suiv.).

Avec Cardis on est ainsi conduit à se demander si cette force de rétraction inhibitionnelle du parenchyme sain avoisinant une lésion tuberculeuse, n'est pas susceptible, dans certaines conditions, de réaliser une véritable atélectasie. La lésion tuberculeuse agirait ainsi comme une véritable épine irritative déclenchant cette réaction de l'ensemble du parenchyme sain lobaire. Avec l'amélioration de la poussée évolutive, cette réaction s'atténuerait et l'atélectasie disparaîtrait.

Une telle hypothèse trouve sa justification dans l'observation XXXII. Deux faits y restaient à expliquer : Pourquoi l'atélectasie disparut-elle brusquement sans que se réalisât la levée d'un obstacle mécanique (bouchon puru-

lent) ou inflammatoire (condensation hilaire), ou sans qu'il y ait eu modification de l'expectoration? Enfin pourquo l'atélectasie se reproduisit-elle brusquement à la création du pneumothorax? Considérés sous l'angle d'une inhibition fonctionnelle lobaire, ces faits pourraient s'expliquer ainsi : L'atélectasie a été déclenchée par la poussée évolutive; au décours de celle-ci, la réaction d'immobilisation fut trop faible pour lutter contre le jeu des forces respiratoires et pour maintenir l'atélectasie, comme si le potentiel évolutif des lésions devenait un excitant trop faible, mais cette réaction d'inhibition persistait, et lorsque le pneumothorax libéra le poumon de ses connexions thoraciques, l'atélectasie se compléta à nouveau.

Cette hypothèse séduisante laisse cependant des points inexpliqués; en particulier, pourquoi sous pneumothorax cette atélectasie persista-t-elle après extinction des lésions puisque en l'absence d'éléments inflammatoires importants l'atélectasie n'a pas tendance à l'organisation fibreuse?

Ainsi nous avons envisagé les différentes explications que fait naître l'atélectasie lobaire. Seuls les cas d'obstruction bronchique par parcelles caséeuses ou foyers ganglionnaires éliminés paraissent entièrement expliqués.

Signalons enfin l'existence d'atélectasies lobaires post-hémoptoïques, pour la pathogénie desquelles nous renvoyons au chapitre précédent.

CHAPITRE VIII

L'ATÉLECTASIE DANS LES POUMONS COLLABÉS PAR PNEUMOTHORAX OU PLEURÉSIES

Nous avons suffisamment précisé les termes atélectasie et collapsus pour ne pas avoir à y revenir ici où nous nous bornerons à décrire les atteintes du parenchyme sain du poumon collabé par l'atélectasie (de résorption).

1° Pneumothorax.

L'atélectasie sous pneumothorax peut être :

a) Soit une atélectasie du parenchyme sain périlésionnel se produisant à l'institution du collapsus et réalisant le pneumothorax électif d'emblée.

b) Soit une atélectasie des parties saines d'un poumon déjà collabé.

Nous étudierons celle-ci en premier lieu :

Il s'agit là de certaines ombres radiologiques très opaques mais à évolution en général fugace, que l'on rencontre sur des moignons de PNO jusque-là normaux et respirant bien. Tantôt il s'agit d'ombre parcellaire, parfois de l'atteinte entière des parties saines du moignon, certains collapsus noirs par exemple. Nous pensons qu'on diagnostiquera atélectasie les opacités apparues brusquement, s'accompagnant de rétraction et d'immobilité respiratoire à leur niveau, sans que par ailleurs il y ait eu aucune cause de modification du collapsus habituel (aucune perforation). Bien entendu ces

opacités ne s'accompagnent d'aucun signe clinique : pas de râles, pas de fièvre, pas de modifications de l'expectoration, qui indiqueraient une évolution pneumonique dans le moignon, éventualité à laquelle on doit d'abord penser.

Ces opacités sont en général fugaces et d'assez brève durée, cependant elles peuvent persister de longs mois et peuvent être définitives et aboutir à une sclérose atélectasique du moignon. Leur condition d'apparition est variable : le plus souvent sans aucune cause apparente; ainsi Coulaud a observé dans un moignon clair d'un PNO d'entretien facile une brusque condensation de celui-ci avec rétraction; pendant des mois aucune insufflation ne fut nécessaire, le moignon restait dense et immobile, puis il reprit progressivement sa fonction et son aspect habituel et le rythme normal des insufflations put être rétabli alors. Parfois on a pu penser que le PNO avait été « trop poussé » en pression positive, mais il s'agissait peut-être là d'une coïncidence et ce fait n'explique pas la cause directe.

Celle-ci en effet échappe et on serait tenté de croire à des phénomènes fonctionnels ou réflexes, mais on doit se rappeler qu'une sténose bronchique complète et définitive peut se produire sous PNO, déterminant une atélectasie comme dans le cas observé par Werner.

Il est évident que ces états doivent être dissociés des scléroses de collapsus, d'autre part des pachypleurites bloquant le moignon. En effet dans un moignon sombre et très rétracté, dont on n'a pas suivi l'évolution, il est impossible de faire la part de la sclérose, de la pachypleurite ou de l'atélectasie.

Rôle de la réaction d'immobilisation et de l'atélectasie dans le Pneumothorax électif d'emblée.

Les caractéristiques du PNO électif ont été bien mises en lumière, il y a déjà longtemps, par de nombreux auteurs, parmi lesquels doivent être cités Morgan en Angleterre et

Bernou en France. Nous ne reviendrons donc ici que sur les caractères fonctionnels et le mécanisme physiologique du PNO électif d'emblée.

Le collapsus électif d'emblée se définit par le comportement différent du lobe malade et du ou des lobes sains, le premier se collabant d'une façon massive, les seconds gardant un développement relativement considérable, d'où différence volumétrique très nette : le volume du lobe sain est à peu près conservé tandis que celui du lobe malade est considérablement réduit.

Cette différence dans le degré de la rétraction des lobes sains et malades se produit dans les cas où la lésion n'occupe dans le lobe malade qu'une place très restreinte avec conservation d'une intégrité totale ou relative du tissu sain périlésionnel.

L'électivité est le plus souvent un phénomène *lobaire* alors que la lésion peut n'être que très *parcellaire*.

L'étude cinématique à l'écran montre que le lobe malade est non seulement rétracté au maximum, mais qu'il est absolument immobile, ne présentant aucune augmentation de volume à l'inspiration, mais subissant seulement parfois des mouvements de déplacement par entraînement; au contraire le ou les lobes sains ne sont pas seulement largement développés mais sont en outre doués de mouvements d'expansion dans tous les sens en inspiration et se rétractent fortement en expiration.

Enfin ces phénomènes d'électivité sont précoces, c'est-à-dire qu'ils se développent dans les jours ou les heures, sinon les minutes qui suivent l'institution du pneumothorax.

L'électivité d'emblée ainsi définie est d'observation très courante; nous dirons même qu'elle est la règle toutes les fois que le décollement pleural est complet ou suffisant, à condition de faire une insufflation modérée et d'examiner rapidement le sujet.

Quelle explication a-t-on proposée pour rendre compte de ces faits?

Pour beaucoup d'auteurs et pendant très longtemps, c'est *la rétraction des lésions elles-mêmes* qui donnait la clé du phénomène. Dans les collapsus massifs très précoces, cette explication est de toute évidence erronée. En effet, la rétraction devrait être d'autant plus forte et plus large que les lésions seraient plus développées. Ainsi à une lésion localisée, telle une petite caverne, au milieu d'un lobe sain, devrait correspondre une rétraction minime; à une lésion étendue telle une pneumonie caséeuse lobaire, une rétraction considérable.

Or c'est précisément l'inverse que nous rencontrons en pratique. Loin de nous de croire, d'ailleurs, que la rétraction des lésions tuberculeuses ne joue aucun rôle dans le collapsus électif. Ce rôle est indiscutable, mais il est tardif. C'est un phénomène de transformation histologique, lent et définitif, soit qu'il contribue à maintenir, puis à bloquer un collapsus massif d'emblée, soit qu'il crée l'électivité tardive dans un pneumothorax d'abord anélectif.

De même *les expériences de Morgan* sont insuffisantes à expliquer le mécanisme du collapsus d'emblée. Sans doute « l'effet Morgan » permet facilement de comprendre la cause de l'immobilisation *des lésions elles-mêmes;* le bloc opaque d'une lobité caséeuse infiltrée d'une façon homogène se présente au cours d'un PNO comme une masse immobilisée ne respirant pas mais ne se collabant pas ou peu et avec une extrême lenteur, alors que les lobes sains sont collabés d'une façon contro-élective, mais gardent leur mobilité.

Toutefois nous tenons pour capitales les théories par lesquelles Morgan dès 1913 (!) substituait au dogme de l'immobilisation du poumon entier de Forlanini la notion de l'immobilisation de la partie malade seule. Nous admettons avec lui que le résultat immédiat d'un PNO, résultat d'ailleurs indépendant du degré de collapsus, est bien l'im-

mobilisation presque absolue des régions malades avec intégrité de l'expansion des parties saines.

On est obligé de reconnaître, par contre, que « l'effet Morgan » n'éclaire en rien le mécanisme d'un collapsus électif massif d'emblée et l'immobilisation d'un lobe en grande partie sain autour d'une lésion qui n'occupe qu'une faible partie de son parenchyme.

Ces faits nous paraîtront plus évidents par l'examen des observations suivantes. Celles-ci ont été choisies parmi de nombreux cas de PNO électifs d'emblée, extrêmement banaux dans la pratique courante.

Observation n° XXXV

M. D., 23 ans. Dans le lobe supérieur droit une cavité rétroclaviculaire du volume d'une noix environ entourée de parenchyme relativement clair (rad. 25). Sous le PNO se constitue avec une extrême rapidité un collapsus électif du lobe supérieur qui présente quelques jours après l'aspect qu'il a sur cette radiographie (rad. 26) où l'on peut voir le lobe entièrement rétracté et immobile autour des restes de la cavité.

Observation n° XXXVI

M. C. Dans le lobe supérieur gauche deux cavités sousclaviculaires (rad. 27). Le PNO crée un collapsus très électif du lobe supérieur autour des deux cavités qui deux mois après l'institution du PNO (rad. 28) sont béantes et aussi volumineuses dans un lobe rétracté et immobile alors que le lobe inférieur a une forte expansion. Si une adhérence pariétale explique, en partie seulement dans ce cas choisi d'ailleurs pour cette particularité, l'absence de collapsus des cavités, elle n'a gêné en rien l'électivité lobaire et l'atélectasie de ce lobe paralysé dans sa fonction.

Dans ces cas la rétraction périlésionnelle massive avec immobilisation fonctionnelle existe de toute évidence en l'absence de la rétraction des lésions elles-mêmes. Ainsi ni

la rétraction lésionnelle ni « l'effet Morgan » ne peuvent expliquer ces collapsus massifs précoces ou immédiats (1).

Il est donc bien évident que seul l'affaissement du tissu sain du lobe qui a perdu sa fonction et dont les alvéoles se vident de leur air, aboutissant à un degré d'atélectasie plus ou moins complet, est la cause du collapsus électif. L'opacité intense de la région périlésionnelle, sa réduction volu-

(1) Dans un ouvrage récent, Trocmé, étudiant les conceptions actuelles de la physio-pathologie du PNO et de la respiration, exprime à plusieurs reprises l'opinion que le collapsus électif n'est « autre chose que la rétraction progressive des lésions ».

Les schémas qui accompagnent sa démonstration montrent qu'après les premières insufflations les parties saines seules sont collabées alors que la partie malade, dont il considère cependant la rétractilité comme augmentée, est immobilisée, mais volumétriquement inchangée et ne se collabera que très lentement.

Ces schémas par lesquels Trocmé réduit le collapsus électif à la rétraction lésionnelle, ne peut concerner qu'une lobite massive avec réplétion de la totalité des alvéoles et où, très justement, l'effet Morgan est démonstratif, et le PNO ne créera qu'une électivité tardive par rétraction scléreuse.

Par ailleurs, nous sommes entièrement d'accord avec Trocmé, sur de nombreux points de physio-pathologie que cet auteur a remarquablement analysés, en particulier :

— qu'il existe un état de repos électif et relatif des lésions en dehors du PNO, par inhibition fonctionnelle et, que « sous un PNO l'immobilisation et la respiration électives réciproquement des parties malades et saines, n'est pas fonction du degré du collapsus », mais du décollement pleural seulement.

— que, ni l'immobilisation des lésions, ni leur rétraction ne sont le seul fait du décollement pleural.

— que la présence d'une lésion destructive affaiblit l'élasticité du parenchyme.

— que, sous PNO, ou sans PNO pour compenser à la faible expansion des régions malades, les alvéoles sains doivent se dilater suivant les lois précises de la répartition histologique émises par lui : loi du seuil de perméabilité, loi de proportionnalité.

— que des parties saines ont leur expansion limitée, parce que inhibées ou englobées, « séquestrées » par les lésions et que sous le PNO se produit une réelle libération des parties saines inhibées qui retrouvent une expansion complète, comme celles qui étaient séquestrées par les lésions.

Par contre, dans les cas envisagés par nous, de lésions localisées en parenchyme sain ou très peu atteint, nous nous séparons des idées de Trocmé. Nous sommes obligés de reconnaître que le tissu sain périlésionnel ou lobaire, dont la physiologie devrait être normale, puisque n'étant pas impliqué dans l'immobilisation des lésions mais libéré par le PNO, n'obéit pas du tout aux lois précises qu'il émet et que ce tissu sain possède une rétractilité propre très forte, qui est autre que la rétractilité lésionnelle ou élastique et que c'est cette rétractilité massive qui réalise l'électivité d'emblée du collapsus.

métrique ainsi que l'immobilisation absolue de celle-ci autorisent le diagnostic d'atélectasie. Celui-ci a été confirmé anatomiquement. (Obs. n° XXXVII). L'observation de ces faits nous conduit ainsi aux propositions suivantes :

1° C'est bien l'atélectasie du tissu sain lobaire que traduit l'image d'un collapsus de PNO électif d'emblée. Sur ce point nous nous retrouvons avec de nombreux auteurs en particulier Hennell et Stivelmann (1), Ameuille et Trocmé, Bernou, qui ont déjà insisté sur l'importance de l'atélectasie dans le collapsus électif.

2° En second lieu cette atélectasie est uniquement localisée au parenchyme périlésionnel, le plus souvent au lobe entier : elle est donc bien conditionnée par la présence de la lésion seule et, comme le mécanisme de l'obstruction bronchique par inflammation bronchique ou bouchon muqueur ne semble pas en cause (persistance du drainage cavitaire, perméabilité anatomique des bronches), nous pouvons considérer que la lésion détermine cette atélectasie par une véritable contraction, aboutissant à l'inhibition de la fonction respiratoire lobaire et à une obstruction bronchique physiologique.

L'ensemble de ces constatations nous permet dès maintenant de définir la *réaction d'immobilisation* (Cardis) par son expression radiologique qui est :

1° L'immobilisation immédiate ou très précoce de la région périlésionnelle qui ne présente plus d'expansion respiratoire;

2° Une modification rapide et progressive de l'opacité du territoire immobilisé et une réduction de volume parallèle traduisant l'atélectasie progressive de ce territoire, atélec-

(1) Hennell et Stivelmann (*Am. Rev. Tub.* 1923) pensent que l'action élective du PNO est basée sur la tendance du tissu inflammatoire à devenir et à rester atélectasié. L'atélectasie d'un tel tissu, produite soit par obstruction bronchique soit par un autre mécanisme, a une tendance rapide à l'organisation fibreuse.

tasie dont l'étendue, le degré et la durée varient avec chaque cas.

Nous avons voulu par une série de radiographies prises à de très courts intervalles apporter une démonstration de ces faits et illustrer le déroulement, dans un temps très rapide, des différents stades d'une électivité d'emblée, dans un PNO en plèvres libres de toutes adhérences.

Observation n° XXXVII

M. S., 21 ans, est porteur d'un PNO gauche établi en mars 1934 sur une large cavité claviculaire. Une bilatéralisation existait dès cette époque. Le cliché (rad. 29) de janvier 1935 nous montre une cavité sous-claviculaire, peu volumineuse, dans un parenchyme relativement clair. La scissure est visible en dehors.

Un PNO droit est établi le 23 janvier 1935. Le cliché suivant (rad. 30) fut pris dix minutes après la première insufflation, de quantité moyenne (360 c. c., pression initiale —22—6, pression terminale —22, —1). Ces pressions particulièrement basses sont bien l'indice d'une rétractilité lobaire marquée.

Le lobe supérieur est électivement et entièrement décollé de la paroi. Son opacité est augmentée dans l'ensemble, la cavité est identique de volume mais abaissée; le lobe inférieur est à la paroi. En scopie l'immobilisation du lobe supérieur est absolue. La mobilité du lobe inférieur est importante.

Le film suivant (rad. 31) est pris vingt-quatre heures après la première insufflation et immédiatement avant la deuxième.

La rétraction est nettement et électivement augmentée; le collapsus s'est accru entre les deux insufflations, fait que Houriet de Leysin avait déjà signalé. Par contre l'image cavitaire est à peu près inchangée; l'opacité du lobe est augmentée surtout dans la moitié externe où elle a pris un aspect uniforme atélectasique. A l'écran l'immobilisation du lobe supérieur est complète; celui-ci semble glisser sur la scissure lors de l'expansion du lobe inférieur qui a conservé intégralement sa fonction.

Les deux clichés suivants (rad. 32 et 33) furent pris soixante-douze heures après la première insufflation et quarante-huit heures après la deuxième, qui fut de 400 centimètres cubes. P. I. —28 +0, P. T. —14 + 2. Ces deux radiographies tirées l'une

en inspiration forcée, l'autre en expiration forcée, montrent d'une façon indiscutable l'immobilisation complète du lobe supérieur qui subit seulement des mouvements d'entraînement. Dans le parenchyme atélectasié et d'opacité uniforme se détache la cavité; elle est légèrement plus petite, mais cette diminution de volume n'est en rien comparable à la diminution de volume du lobe supérieur.

Le lobe inférieur se détache largement de la paroi à l'expiration, son ampliation fonctionnelle est considérable. Nous notons, à la partie supérieure du lobe collabé, une zone claire qui a conservé sa fonction et sa mobilité. La suite de l'observation montrera qu'il s'agissait du lobe moyen. Sur le cliché (rad. 34) tiré un mois après la création du PNO, la rétraction lobaire est complète, le lobe supérieur est atélectasié, ratatiné contre le médiastin et parfaitement immobile. La cavité persiste encore quoi que très petite. La bacilloscopie est alors négative.

Ce malade mourut en avril trois mois après la création du bilatéral, d'asystolie aiguë brutale.

L'examen nécropsique a permis de constater les faits suivants : le lobe supérieur est entièrement *atélectasié*, presque carnifié; en son centre dans une large cicatrice stellaire, la cavité est représentée par une masse de caséum concrété du volume d'un petit pois; le lobe moyen, très augmenté de volume, mais de tissu normal et bien aéré, recouvre en avant le lobe supérieur et le dépasse en haut, expliquant la présence de cette languette à large expansion respiratoire constatée sur les radiographies.

L'autopsie confirme ainsi deux de nos affirmations précédentes : à savoir, 1° qu'il s'agissait bien *d'atélectasie* du lobe supérieur et non pas d'un phénomène de collapsus; 2° que *la bronche lobaire était indemne de toute obstruction.*

L'analyse des faits radiologiques ci-dessus exposés montre d'une façon évidente que l'évolution du collapsus électif d'emblée s'effectue en trois ordres de phénomènes :

1° L'un immédiat : la réaction d'*immobilisation* fonctionnelle de la région (le plus souvent du lobe) malade.

2° Un autre secondaire : l'atélectasie progressive du

parenchyme sain périlésionnel plus ou moins complète suivant ses parties.

3° Un autre, plus tardif : la rétraction progressive de la lésion tuberculeuse elle-même.

Nous sommes donc autorisés à définir du point de vue physiologique le collapsus électif d'emblée : par l'abolition, dans la région malade, de la fonction respiratoire, qui est entièrement conservée dans les lobes sains. Le sens physiologique probable de la réaction d'immobilisation est de permettre à la rétraction lésionnelle de se faire et au processus de cicatrisation de s'organiser.

L'évolution de ce collapsus d'emblée est bien connue : sous l'influence de l'immobilisation persistante de la région malade se produisent la cicatrisation fibreuse des lésions, parfois l'organisation fibreuse de l'atélectasie du parenchyme sain et la rétraction de la plèvre viscérale encapsulant le moignon. Suivant la durée de la réaction d'immobilisation, ces phénomènes histologiques aboutiront à une rétraction élective irréductible du moignon, ou au contraire, l'atélectasie en restera à son premier stade, permettant au parenchyme sain son développement ultérieur.

L'électivité disparaît le plus souvent après de nombreux mois ou années, livrant un poumon souple qui, même tardivement, reprend sa place et sa fonction, la durée suffisante du collapsus ayant permis une solide cicatrisation.

Mais bien souvent l'électivité cède précocement, la réaction d'immobilisation arrête son action et on assiste au développement parfois très brusque du lobe collabé qui récupère sa mobilité et sa fonction, alors que les lésions avaient à peine ébauché leur rétrocession. Il s'agit là de PNO secondairement anélectifs, suivant l'expression par laquelle l'un de nous a désigné ce fait ; les inconvénients de ces PNO, qui se rangent dans les « insatiables » de Burnand et dont les insufflations répétées et importantes entretiennent difficilement le collapsus, sont bien connus. Tout

se passe dans ces cas, comme si la réaction d'immobilisation devenait insuffisante à maintenir la rétraction lobaire, soit que les lésions fussent minimes, soit qu'une sollicitation fonctionnelle (lors d'une bilatéralisation par exemple), vienne faire cesser l'immobilisation lobaire.

Nous sommes conduits maintenant à nous demander la cause de cette rétraction lobaire :

Nous savons déjà :

D'une part que la détente élastique, provoquée par le PNO et qui s'étend à l'ensemble du poumon, est insuffisante à expliquer l'immobilisation élective d'un lobe ainsi que sa rétraction élective considérable.

D'autre part que sous un PNO l'immobilisation élective du lobe malade et la respiration élective du lobe sain ne sont nullement fonction du degré de collapsus.

C'est donc la rétractilité du tissu sain périlésionnel qui est en cause. Or il ne s'agit pas de rétractilité élastique, qui serait insuffisante à expliquer cette rétraction massive et qui de plus est égale dans toutes les parties saines. Ce ne peut donc être qu'une véritable rétractilité active du poumon.

Nous sommes ainsi amenés à admettre que, la réaction d'immobilisation et l'atélectasie lobaire relèvent d'une inhibition fonctionnelle. Aucune obstruction bronchique autre que physiologique ne pouvant être mise en cause, nous croyons donc être en présence d'un phénomène de contraction lobaire.

Nous aimerions ici séparer d'une façon particulièrement nette ce qui dans notre exposé est constatation objective et indiscutable de ce qui est interprétation hypothétique.

La réaction d'immobilisation paraît imposée d'une façon évidente par les faits et nous ne voudrions pas que l'atteigne la critique qui pourrait éventuellement s'élever contre l'explication que nous avançons.

Cette explication est d'ailleurs des plus simples et paraît

susceptible d'être vérifiée en physiologie expérimentale : si nous reprenons ici l'hypothèse émise par Bernou en 1930, nous voyons que cet auteur faisait alors intervenir la rétractilité réflexe du poumon pour expliquer des cas *d'immobilisation et d'hémirétraction thoracique* passagère dite « de défense » au cours d'évolutions tuberculeuses récentes. Il pensait que cette rétractilité réflexe jouait un rôle dans le PNO électif par l'intermédiaire de la paroi thoracique, et il émettait l'hypothèse d'une bronchostriction réflexe, dont le point de départ serait la lésion locale jouant le rôle d'épine irritative.

Nous avons vu (chap. IV) qu'on doit dans l'atélectasie parler moins de bronchostriction que contraction d'ensemble du poumon et nous fondant sur ces notions, nous estimons que la réaction d'immobilisation et l'atélectasie consécutive pourraient relever d'une contraction de tous les tissus musculaires lisses du lobe pulmonaire (1).

Le déterminisme de cette contraction lobaire peut être envisagé de plusieurs façons :

S'agit-il d'un phénomène réflexe provoqué par la présence de la lésion tuberculeuse agissant comme épine irritative?

Peut-on l'assimiler aux hémiréactions réflexes de la paroi thoracique de Bernou, ou aux manifestations d'inhibition respiratoire réflexe des pneumopathies aiguës?

Est-il enfin comparable à des processus de défense locale telles que les paralysies fonctionnelles de l'intestin ou du

(1) Scimone par la méthode de Luisada a montré l'exaltation de la contractilité pulmonaire dans les premiers instants d'un pneumothorax, fait qui paraît relever d'un réflexe pleural. Cataldi a montré par la même méthode sa diminution dans l'évolution ultérieure du PNO.

Ce rôle de la contractilité pulmonaire permet aussi d'éclairer le mécanisme du PNO insatiable. En effet, Lucacer pense que celui-ci est dû à la vagotonie et à l'exaltation du tonus bronchostricteur.

Bonnano, dans une étude de quatre cas de PNO insatiables, traités avec succès par l'atropine, apporte la preuve pharmaco-dynamique et clinique de ce fait.

diaphragme régies par la loi de Stokes ou des contractures périarticulaires ou abdominales de défense (Cardis)?

Ou s'agit-il d'une simple réaction du parenchyme pulmonaire déterminée par les modifications histochimiques dues aux lésions et propagées par le système nerveux intralobaire?

Désireux de ne pas entrer plus avant dans le champ facile de l'hypothèse, nous préférons nous bornant aux constatations objectives, employer le mot de réaction d'immobilisation.

Ce qui importe avant tout c'est le caractère fonctionnel d'une telle réaction, qui rend bien compte de la brusquerie de constitution ainsi que de la labilité que nous avons constatées dans le PNO électif d'emblée et dans le PNO secondairement anélectif.

Mais ce caractère fonctionnel nous a conduits à nous demander quel était le rôle exact du PNO dans l'apparition de la réaction d'immobilisation.

Nous avons vu que celui-ci est impuissant à créer la réaction d'immobilisation. D'autre part le PNO est incapable de maintenir cette immobilisation lobaire dans le collapsus secondairement anélectif. On est alors amené à penser que cette réaction d'inhibition fonctionnelle préexisterait à la création du PNO et que celui-ci n'agit qu'en libérant le poumon de ses connexions avec la paroi thoracique, permettant ainsi à la réaction d'immobilisation d'entrer en jeu.

2° Pleurésie.

Nous avons vu le rôle des altérations de collapsus dans les pachypleurites post-pleurétiques. Nous croyons que doivent être rangés dans l'atélectasie certains faits décrits par Bezançon, Fleischner, de pleurésies aiguës sérofibrineuses, d'abondance petite ou moyenne, et qui s'accompagnaient d'une opacité étendue de l'hémithorax avec forte

déviation cardio-médiastinale du côté malade et distension du côté sain. Cette opacité et cette attraction paradoxale du médiastin font bien penser à une atélectasie massive du moignon et à une atélectasie vraie de résorption.

Fleichner dans les pleurésies aiguës a trouvé à l'autopsie des zones d'atélectasie à limites lobulaires, alors que les lobules voisins contenaient de l'air. Il est possible qu'atélectasie s'associe souvent au collapsus dans les lobes inférieurs au cours des pleurésies aiguës.

Quelle peut en être la cause?

On ne peut donner là que des hypothèses : plicature bronchique, bouchons muqueux, lésions inflammatoires bronchiques, ou atélectasie autour de foyers broncho-alvéolaires, quand il s'agit d'atélectasie polylobulaire. En cas d'atélectasie lobaire ou massive, on pensera à une sténose d'une grosse bronche ou a des adénopathies médiastinales comprimant une bronche.

CHAPITRE IX

ATÉLECTASIE PARCELLAIRE

L'étude de l'atélectasie massive a montré que son diagnostic reposait en grande partie sur le syndrome radiologique. Ce syndrome tire sa valeur incontestable, d'une part de vérifications anatomiques rares mais certaines, d'autre part de sa reproduction expérimentale dans l'obstruction bronchique faite sur l'animal.

L'atélectasie parcellaire, polylobulaire circonscrite au voisinage de lésions tuberculeuses, excavées ou non, est un fait histologique banal. Peut-on penser en trouver une expression clinique, dans les cas où elle est assez importante? Pour cela, la radiologie seule peut apporter des renseignements. Or celle-ci ne nous fournit qu'un élément unique : l'opacité, expression de la densité plus ou moins grande du parenchyme. Mais dans une image d'opacité on ne peut songer à différencier ce qui appartient à l'opacité lésionnelle ou à l'opacité atélectasique.

Parler en clinique d'atélectasie parcellaire périlésionnelle paraît donc être une gageure et l'on sait le danger d'interprétations radiologiques théoriques.

Cependant la notion d'atélectasie peut avoir un intérêt pour interpréter certaines ombres radiologiques et leurs variations dans la tuberculose pulmonaire. Mais cette notion ne doit être comprise que comme une *hypothèse* (1) et c'est

(1) Cette hypothèse trouve ses critiques les plus graves dans l'expérimentation : Le phénomène de « respiration collatérale » rend impossible l'até-

seulement comme telle que seront exposés les faits ci-dessous.

Atélectasie périlésionnelle.

L'importance des lésions bronchiques dans la tuberculose, la facilité d'obstruction des petites bronches, soit directement intéressées par le processus tuberculeux soit par un exsudat produit à distance, ou l'obstruction de bronches de plus gros calibre par des sécrétions des foyers tuberculeux ou des lésions de leur paroi, suppriment l'aération de zones parenchymateuses saines périlésionnelles et permettent facilement de comprendre le mécanisme de leur atélectasie.

Aussi peut-on penser que dans quelques cas *l'image radiologique lésionnelle peut être déformée, amplifiée par l'image de l'atélectasie périlésionnelle.* Et cette hypothèse rendrait compte de certains nettoyages radiologiques rapides dans la périphérie d'un foyer tuberculeux, (trop rapides pour relever de la disparition d'une lésion), et certaines variations brusques et étendues des opacités radiologiques alors que les signes cliniques n'accusent aucun changement. L'explication de ces phénomènes par l'atélectasie se justifie au même titre que l'hypothèse de phénomènes fluxionnaires ou congestifs.

Mais, si dans quelques cas le volume radiologique des lésions peut paraître supérieur du fait de l'atélectasie à leur volume réel, cette notion n'a qu'un intérêt relatif : la radiologie pèche plus souvent par défaut que par excès, ne révélant pas certaines lésions que l'auscultation ou seulement l'examen anatomique peuvent déceler.

La notion d'atélectasie périlésionnelle peut donner une interprétation au fait suivant : soit l'image très dense,

lectasie par oblitération de bronches secondaires pour Van Allen. Kourilsky et Anglade par ligature de bronches secondaires obtinrent l'atélectasie anatomique du territoire correspondant, mais pas d'opacité radiologique

homogène, d'une lobite aiguë dans laquelle on ne distingue que peu ou pas de zones parenchymateuses claires. Le PNO créé sur une telle lésion donnera, si les plèvres sont entièrement libres, pour une image radiologique en apparence identique, des résultats différents. Dans un cas par exemple le lobe décollé de la paroi ne se collabe pas ou très lentement, reste très opaque, dense, volumineux; on peut en conclure que la presque totalité de son parenchyme est remplie d'un exsudat pneumonique qui ne peut se résorber que lentement. Dans un autre cas au contraire ce PNO donne tout de suite ou rapidement un important collapsus du lobe. Or les images initiales paraissaient semblables. Il faut donc penser que dans le second cas il persistait dans le lobe des zones de parenchyme, saines, qui étaient voilées par l'opacité des lésions ou qui, atélectasiées par l'obstruction de leurs voies aériennes, participaient à l'opacité générale, et c'est leur rétractilité qui a causé le collapsus rapide du lobe. Dans ce dernier cas on aurait pu noter, antérieurement au PNO, une certaine ascension ou convexité de la limite scissurale et un certain degré de déviation cardio-diaphragmatique qui ne pourrait être mise sur le compte de la rétraction lésionnelle précoce, inhabituelle aux formes fraîches pneumoniques ou exsudatives, mais sur celui de la rétraction atélectasique du tissu sain périlésionnel. De ces faits il faut distinguer ceux de rétraction hémithoraciques précoces que l'on observe au cours de certaines lésions récentes et localisées où dès le début de leur évolution une déviation du cœur, du diaphragme du côté atteint (et parfois même une immobilisation ou hémi-rétraction pariétale-Bernou) sont constatés. Cette rétraction ne peut être évidemment pas attribuée à la rétraction fibreuse de la lésion, du fait de la récence et de la localisation de celle-ci, alors que le poumon dans son ensemble est rétracté. Il ne s'agit pas là d'atélectasie puisque le parenchyme reste clair, mais d'une rétraction, d'un tassement du poumon pour les-

quels se pose la question d'une origine fonctionnelle par modification de la dynamique active pulmonaire.

De nombreux auteurs américains ont donné à cette atélectasie périlésionnelle une portée beaucoup plus grande. Ils ne se contentent pas de la considérer comme un simple épiphénomène dû à l'oblitération des voies bronchiques au voisinage d'un foyer tuberculeux, mais ils voient en elle un véritable processus de limitation des lésions ou de guérison. Le parenchyme atélectasié serait le siège d'une densification fibreuse, qui non seulement serait un processus de limitation ou d'encapsulation des lésions, mais encore serait l'origine même de la fibrose des lésions. Pour Hennell, l'atélectasie périlésionnelle est un processus grâce auquel l'évolution de la tuberculose est retardée. Pour Stivelmann, l'atélectasie n'est pas accidentelle mais joue un rôle capital : dans une zone atélectasiée où la circulation est très diminuée, où la teneur en oxygène est faible, se développe la fibrose comme dans les tissus à respiration déficiente (Leriche et Policard); l'atélectasie précède et accélère l'apparition de la fibrose et, par le jeu d'une limitation circulaire des lésions, diminue la résorption toxique et crée des conditions d'anaérobiose très défavorables aux bacilles! Pour Coryllos il n'y a de guérison que par ce mécanisme et l'atélectasie précède toujours l'évolution fibreuse. Ces opinions paraissent assez théoriques; en effet rien ni dans l'anatomie pathologique ni dans la clinique ne permet de baser une telle doctrine. Nous avons vu à l'étude anatomique de l'atélectasie massive, que la transformation scléreuse de celle-ci n'était pas la règle, même après une durée très longue. On ignore ce qui détermine cette évolution vers la carnification et la sclérose. L'atélectasie périlésionnelle n'est donc pas fatalement facteur de fibrose.

En outre cette atélectasie périlésionnelle fibreuse est dans la majorité des cas bien loin de pouvoir être suspectée sur

les films. Dans les évolutions favorables le plus souvent on assiste à un nettoyage progressif des lésions, qui ne donnent plus que des images à contours fins, nets. Et les meilleures guérisons semblent bien être dans les cas où ne persistent que peu ou pas d'images radiologiques (Arnaud), donc aucune trace d'encapsulation atélectasique et fibreuse des lésions.

Vouloir faire de la cirrhose atélectasique un processus biologique curateur ne nous paraît pas, dans la majorité des cas, reposer sur des bases réelles.

Atélectasie du parenchyme péricavitaire.

L'étude des atélectasies massives chroniques nous a montré le rôle généralement nocif que celles-ci exercent sur les cavités. La grande rétractilité du territoire atélectasié, que révèlent la déviation des organes intrathoraciques et la pression pleurale fortement négative, exerce sur la paroi cavitaire une tension qui tend à la maintenir béante ou à l'agrandir (»Jacobaeus).

D'une importance réelle, quoique d'une interprétation plus délicate sont les modifications du tissu sain entourant une perte de susbtance. Fleischner a montré l'intérêt de l'aération ou de l'atélectasie du parenchyme pulmonaire *strictement péricavitaire*, dans l'évolution des cavernes et de leur rôle dans les variations de volume de celles-ci ainsi que dans les processus de réparation.

En effet *le volume d'une caverne ne correspond pas forcément au volume des tissus détruits*. Il faut tenir compte dans chaque cas de l'état physiologique du parenchyme péricavitaire.

Dans un premier ordre de faits, probablement assez rare, une cavité peut paraître plus grande parce que sa bronche de drainage réalise un dispositif de soupape inspiratoire. La cavité est comme soufflée, et la pression intracavitaire est

supérieure à la pression atmosphérique (Coryllos) et le parenchyme péricavitaire repoussé, tassé, collabé, paraît plus dense autour de celle-ci.

Ce fait paraît expliquer certaines augmentations de volume rapides et transitoires de cavités, en l'absence d'autres signes cliniques ou généraux.

Dans un second ordre de faits, plus fréquent, le parenchyme péricavitaire est atélectasié par obstruction de ses canaux aériens. En effet si l'on prend le cas d'une large cavité apicale, la petite zone de parenchyme qui la borde vers la paroi a perdu ses voies bronchiques normales qui ont disparu dans la fonte cavitaire. Son aération ne se fait plus que par contiguité, par les pores de Kohn, qui assurent une filtration d'air suffisante à une aération relative (respiration collatérale de Van Allen). Ce système est évidemment très fragile. Aussi l'atélectasie par résorption de ce territoire (entre cavité et paroi) est-elle fréquente. Vient-elle à se produire : la rétractilité marquée du tissu atélectasié tend à agrandir le volume apparent de la cavité et peut-être aussi son volume réel. Le tissu péricavitaire s'aère-t-il à nouveau et reprend-il son jeu normal, la cavité diminue son volume apparent et la suppression de cette tension élastique centrifuge contribue à aider à la réduction de volume réel.

Fleischner, par l'étude minutieuse des clichés, a rendu évidente la réalité de ces faits.

Ainsi ce qui nous apparaît radiologiquement être la paroi d'une cavité ou sa coque ne correspond pas toujours à la paroi anatomique vraie. Cette zone ombrée parfois large d'un bon centimètre qui entoure une large excavation du sommet paraît constituée par une bande de tissu pulmonaire atélectasié.

Analysons ce qui se passe lorsque l'on assiste à la diminution spontanée de volume d'une cavité assez importante apicale par exemple, qui sur son contour externe, pariétal, est bordée d'une zone ombrée. Cette zone dense semble être

constituée en apparence par la coque de la cavité, plus une coque de pachypleurite. Lors du rétrécissement cavitaire, on voit cette bande sombre entre caverne et paroi, s'élargir d'une façon progressive et s'éclaircir. Il ne peut s'agir là de reconstitution d'une bande de tissu sain, mais seulement de l'aération d'un parenchyme sain mais vraisemblablement jusque-là atélectasié; la rétraction cicatricielle de la cavité peut-être même plus tard assez forte pour distendre ce tissu, distension à laquelle son élasticité se prête. Ces faits trouvent leur illustration dans l'observation XIV, où l'on assiste, en outre des phénomènes d'atélectasie et d'aération successives de la base, à des variations de volume de la cavité. Ces variations étaient indépendantes de tout signe d'évolution : fièvre ou modification de l'expectoration. Elles paraissent bien dues à des modifications du volume apparent de la cavité, mais non pas du volume réel des tissus détruits. Leur cause nous échappe. Sur le cliché 5, la cavité est énorme, comme soufflée. Sur le cliché 6 après atélectasie complète de la base, elle est encore très volumineuse. Sur le cliché 7 l'atélectasie a brusquement disparu, le volume de la cavité est très réduit et un examen attentif notera l'éclaircissement et l'élargissement de toute la zone péricavitaire. Seule l'aération de ce parenchyme atélectasié rend compte de ce phénomène et de la possibilité de la réduction de la cavité.

Mais l'atélectasie péricavitaire est plus importante encore pour comprendre comment certaines images d'évidements apicaux peuvent se rétracter complètement et se cicatriser : soit spontanément, le fait est rare, mais non exceptionnel (et l'on assiste alors à un rétrécissement de la caverne qui est facilité par l'aération du tissu péricavitaire atélectasié); soit lorsqu'un PNO créé contre toute espérance sur une caverne géante dont la paroi semblait en apparence être la plèvre, permet un collapsus complet, en réalité il existait une bande de tissu atélectasié qui séparait la cavité de la plèvre et qui

jouera son rôle dans la réparation; soit enfin dans les thoracoplasties : on sait combien la plupart des évidements sont rebelles à cette collapsothérapie alors que d'autres plus rarement d'ailleurs, aboutissent rapidement à la fermeture cavitaire. Dans les premiers on peut penser qu'une des raisons d'échec du traitement, malgré un affaissement costal important est dû à l'absence quasi totale de parenchyme péricavitaire. La coque pleurale épaissie se prête mal à la rétraction de la cavité qui persiste à l'état de fente; dans les seconds où la collapsothérapie réussit malgré le peu de chances apparentes, on peut penser que c'est grâce à la persistance d'une zone parenchymateuse impossible à apprécier radiographiquement (même avec les films en transverse ou en oblique) mais qui, s'aérant à nouveau prête à la rétraction cavitaire.

Enfin l'atélectasie péricavitaire joue peut-être un rôle dans la limitation de l'ulcération cavitaire. Ce que nous savons des conditions défavorables d'évolution du processus tuberculeux et de la production du tissu fibreux dans un territoire atélectasié ou collabé semble être favorable à cette hypothèse.

En conclusion nous voyons que l'intérêt des modifications du parenchyme péricavitaire est de nous expliquer certaines variations volumétriques apparentes d'une caverne ou l'aide que le processus de cicatrisation trouve dans la re-aération du tissu périlésionnel.

Dans la littérature américaine le rôle favorable de l'atélectasie dans les processus de cicatrisation cavitaire est fréquemment et grandement développé. Coryllos principal défenseur de cette théorie est suivi en cela par de nombreux auteurs américains : Stivelmann, Holcomb et Weber et autres. En fait ces auteurs considèrent moins dans le processus de cicatrisation l'atélectasie du parenchyme sain, facteur de fibrose que l'atélectasie propre de la cavité. Par cette expression : atélectasie de la cavité, ces auteurs en-

tendent l'obstruction de la bronche de drainage. Pour Coryllos le processus de cicatrisation d'une cavité comporte obligatoirement comme premier terme l'occlusion de la bronche de drainage, et voici comment il le conçoit : « Tant qu'une cavité communique librement avec l'atmosphère, elle ne peut guérir parce que soumise à la traction périphérique du parenchyme qui l'entoure et qui lui donne sa forme arrondie. La bronche vient-elle à être oblitérée par un processus végétant ou scléreux, la cavité se collabe par résorption de l'air qu'elle contient, la dépression manométrique intracavitaire tendant à attirer les parois qui s'accolent. » En outre pour cet auteur les conditions d'anaérobiose créées, par cette atélectasie de résorption de la cavité, pour le bacille de Koch, sont si défavorables qu'elles contribuent à diminuer sa vitalité! Coryllos et les auteurs qui le suivent voient dans cette obstruction de la bronche de drainage (qu'ils font entrer dans l'atélectasie), la seule explication de la cicatrisation des cavités, soit spontanée, soit consécutive à la collapsothérapie. Cette dernière n'agirait qu'en facilitant l'obstruction fibreuse de la bronche de drainage.

Cette théorie suscite plus d'une critique. En premier lieu, faire entrer l'obstruction de la bronche de drainage dans le domaine de l'atélectasie nous paraît impropre et prête à confusion. En second lieu même si l'obstruction de la bronche est susceptible de créer un certain degré d'affaissement d'une cavité, il est très douteux que ce processus mécanique suffise à permettre la cicatrisation, même avec l'aide de l'anaérobiose mortelle pour le bacille!!

L'évolution clinique et la radiologie sont en effet bien contraires à une telle théorie. L'observation de la cicatrisation spontanée d'une caverne montre la réduction progressive de son volume sans que les contours perdent leur forme plus ou moins arrondie. Parallèlement l'expectoration diminue mais persiste, preuve que le drainage persiste lui aussi. Si l'étude anatomique d'une cavité cicatrisée montre l'obli-

tération de sa bronche, celle-ci n'a fait que suivre ou accompagner le processus de guérison.

L'obstruction de la bronche de drainage ne paraît donc pas cliniquement être le processus qui déclenche la cicatrisation ou au moins dans la généralité des cas. Cependant est-ce à dire que l'occlusion de la bronche de drainage ne pourrait pas être un processus favorable? Ceci nous amène à examiner deux ordres de faits :

1° Dans deux observations analogues (l'une communiquée par Cardis) :

Une cavité assez importante de la région moyenne avait une évolution chronique, apyrétique. Sans raison apparente, l'expectoration diminua lentement dans l'une, très rapidement dans l'autre. Dans un cas un niveau sombre apparut dans la cavité qui s'éleva et transforma celle-ci en une masse arrondie très opaque. Dans l'autre la cavité était devenue plus petite et rapidement très opaque, à contours flous. Dans les deux cas cette masse opaque se densifia encore dans la suite tout en se rétractant considérablement. Parallèlement les bacilles disparurent de l'expectoration.

S'agissait-il dans ces cas d'une occlusion de la bronche de drainage ou d'une densification des parois cavitaires ou du parenchyme péri-cavitaire? L'opacité était-elle due à la rétention du pus? On ne peut en faire que l'hypothèse. Mais au cas où celle-ci serait exacte cette rétention d'un pus tuberculeux et plus ou moins surinfecté aurait été bien tolérée comme dans les faits suivants;

2° Adams et Singer, après avoir créé sur de nombreux chiens des tuberculoses pulmonaires localisées ou généralisées, par voie aérienne ou hématogène ou par instillation directe de virus, réalisèrent ensuite sur ces animaux des atélectasies massives de un ou deux lobes par obstruction bronchique. Dans la totalité des cas les auteurs obtinrent des améliorations considérables des lésions : dans les formes localisées l'amélioration pouvait aller jusqu'à la cicatrisa-

tion des cavités avec disparition des bacilles; dans les formes bilatérales hématogènes, les zones atélectasiées ne présentaient comparativement aux zones qui respiraient que des lésions éteintes ou en voie de régression ou de disparition. Ces expériences semblent donc bien prouver que l'oblitération de bronches de drainage peut être parfaitement supportée chez les animaux. On peut donc envisager à l'appui des faits précédents que l'obstruction d'une bronche de drainage peut être bien tolérée, mais on ne peut pas en déduire que ce soit le mode habituel de cicatrisation.

Adams et Singer apportent en apparence une démonstration expérimentale de l'action favorable de l'atélectasie soutenue par de nombreux auteurs américains. En fait, ces expériences très intéressantes ne paraissent pas autoriser une conclusion aussi formelle. L'atélectasie créée sur des lobes atteints de lésions tuberculeuses, réalise deux ordres de phénomènes :

d'une part des modifications anatomiques, la réduction volumétrique et l'affaissement du lobe, dont les alvéoles vides d'air se tassent les uns contre les autres et des modifications circulatoires peut-être favorables au développement du tissu conjonctif,

d'autre part une exclusion fonctionnelle du lobe qui ne respire plus, ne se dilate plus, est immobilisé et où les tissus lésés ne subissent plus ces variations de tension élastique qui leur sont apparemment néfastes.

N'est-ce pas plutôt cette immobilisation d'un lobe collabé qui est défavorable aux processus tuberculeux, plutôt que les modifications circulatoires, la pauvreté en oxygène ou l'obstruction de la bronche de drainage? Les lésions n'auraient-elles pas été pareillement modifiées par la collapsothérapie, le pneumothorax?

Dans cette hypothèse l'action si défavorable de l'atélectasie ne serait que celle de la détente élastique ou du repos respiratoire des régions malades? Et son mécanisme serait

le même que celui de la collapsothérapie, laquelle est le plus souvent efficace sans provoquer l'atélectasie massive ou la suppression de la fonction respiratoire.

Ombres fugaces.

Sous ce nom Jeanneret et Famé dans une étude riche en clichés démonstratifs, analysent des images radiologiques découvertes fortuitement chez des tuberculeux pulmonaires. Ces images, de sièges divers (base ou région moyenne), d'étendue plus ou moins grande, apparues sans raison, disparaissent en quelques jours sans aucune séquelle. Pendant toute leur durée aucun signe clinique ne pouvait permettre de leur attribuer une origine quelconque, aucun bruit adventice ne permettait de discuter une lésion alvéolaire de nature banale ou tuberculeuse. Ces images temporaires réalisent bien « un incident radiologique », et ces auteurs en arrivent à la conclusion qu'il s'agit là d'atélectasie partielle temporaire.

Leur cause est plus difficile encore à préciser que leur nature; elle paraît être une oblitération bronchiolaire inflammatoire et les tuberculeux guéris ou en activité y seraient prédisposés, leurs bronches, antérieurement lésées, étant susceptibles de s'obstruer facilement lors d'une atteinte catarrhale.

Mais ce type d'ombres fugaces ne se rencontre peut-être plus souvent chez des tuberculeux qu'en raison de la fréquence des examens pratiqués chez eux. Jeanneret et Famé en ont montré des exemples chez des sujets indemnes de tuberculose.

Houriet (de Leysin) nous a montré une image de condensation très opaque de la région moyenne droite, large de plus d'une main, limitée en bas par une ligne scissurale légèrement arquée. Cette condensation importante avait

été découverte fortuitement à l'examen de contrôle d'un sujet n'ayant jamais présenté aucun signe de tuberculose. Il n'existait aucun signe stéthoscopique ni clinique (en dehors d'un rhume). Cinq jours après l'image avait entièrement et complètement disparu. Il semble bien que la seule hypothèse possible soit celle d'une atélectasie parcellaire fugace, due peut-être à un processus de bronchite catarrhale passée complètement inaperçue.

L'atélectasie semble donc bien l'interprétation la plus plausible de ces images fugaces et sans symptômes, « simple incident radiologique » suivant l'expression de Jeanneret. L'intérêt de leur existence est bien d'engager à s'abstenir d'un diagnostic ou d'un pronostic trop rapides, lorsqu'aucun élément clinique ou stéthoscopique n'accompagne de telles images. Ameuille et Lejars ont montré sous le nom d'infiltrats pulmonaires labiles des images à constitution et à disparition plus ou moins rapides pour certaines desquelles ces auteurs discutent l'atélectasie.

Atélectasie marginale d'un lobe.

C'est l'explication donnée par Jacobaeus à une image fréquente à la base du lobe supérieur droit et réalisée par une bande sombre susjacente à une ligne scissurale arquée et qui accompagne souvent une lésion apicale. Elle est particulièrement bien visible en position oblique où son contour en biseau la situe nettement à la partie antérieure du lobe. Ce type d'image est souvent confondu avec un exsudat interlobaire ou une scissurite. La courbure arquée de la scissure indiquant la rétractilité de cette région est favorable à l'hypothèse d'atélectasie. Dans un cas, Jacobaeus a établi le PNO, et la thoracoscopie a montré que la scissure était entièrement libre.

Fleischner considère ces images comme dues à des

embolies bronchiques et à l'atélectasie de la zone marginale du lobe. C'est à ce même mécanisme que cet auteur attribue certaines images fugaces du type « Frühinfiltrat » qui seraient dues à l'oblitération passagère d'une bronche.

Ensemencement micro-nodulaire post-hémoptoïque.

Dans sa description de ces images, Cardis a montré qu'au début de leur évolution celles-ci sont floues et assez larges, mais que très vite leur étendue se rétrécit, que leurs limites se précisent formant un granité plus précis et plus dense. Ce stade serait pour cet auteur la fin de la réaction atélectasique qui entoure à leur formation chacun de ces foyers. On peut même se demander si certaines images d'ensemencement hémoptoïque très fugaces ne sont pas dues simplement à des zones d'atélectasie lobulaire, atélectasie qui serait déclenchée par l'obstruction sanguine de bronchioles ou même par le spasme déclenché par l'aspiration de sang dans celles-ci.

CHAPITRE X

L'ATÉLECTASIE DANS LA TUBERCULOSE INFANTILE

L'atélectasie massive aiguë ou chronique ne semble pas avoir une fréquence plus grande chez l'enfant, mais sa pathogénie et son diagnostic présentent certains points particuliers.

Des atélectasies massives ont été décrites par Stoloff, Botteri au cours de complexes primaires, ou au cours d'adénopathies hilaires volumineuses comprenant les bronches principales (Walgreen, Pagel, etc...).

Pour Fleischner, de très nombreux cas d'atélectasie ont été méconnus au bénéfice des épi-tuberculoses ou splénopneumonies. La confusion pourrait être apparemment faite (même durée prolongée, parfois mêmes signes stéthoscopiques : matité et silence, même opacité homogène et dense) mais aucune de ces affections ne présente la rétraction massive si caractéristique de l'atélectasie.

Cependant ce diagnostic pourrait être envisagé plus souvent dans les condensations parenchymateuses étendues au cours de la tuberculose infantile.

CONCLUSIONS

I. — Une terminologie précise doit être établie pour distinguer les différents états d'affaissement alvéolaire.

La conception classique de l'atélectasie d'obstruction ou de résorption, et de l'atélectasie de compression ou de collapsus doit être réformée.

Deux termes doivent subsister : atélectasie et collapsus qui doivent être opposés physiologiquement, anatomiquement et radiologiquement.

II. — Les modifications physiques du thorax par l'atélectasie massive tiennent pour les unes à l'exclusion fonctionnelle : signes stéthoscopiques, immobilité respiratoire; pour les autres, à la rétraction du territoire atélectasié : condensation radiologique, rétraction de la paroi, ascension et inhibition mécanique du diaphragme, rupture de l'équilibre endothoracique que traduit la déviation trachéale et cardiaque ainsi que le déplacement pendulaire du médiastin.

La pression endopleurale est fortement abaissée, expression de l'hypertension élastique des parties saines due à la rétraction.

La création d'un pneumothorax met en évidence la rétractilité massive et rapide de la zone atélectasiée (d'une façon récente), véritable pneumodiagnostic de cette condensation.

La bronchoscopie peut renseigner sur une sténose bronchique haute. Le lipiodol a une valeur certaine s'il montre

une perméabilité des voies bronchiques; sinon, le défaut d'aspiration inspiratoire par le poumon atélectasié rend ses renseignements sujets à critique.

III. — L'opacité radiologique des atélectasies récentes est due en partie à l'affaissement alvéolaire, mais aussi à la dilatation vasculaire et à la transsudation plasmatique œdémateuse intra-alvéolaire, l'un et l'autre paraissent moins sous la dépendance d'une cause mécanique que de la vaso-dilatation réflexe toujours observée dans l'atélectasie expérimentale.

IV. — Le problème de la pathogénie de l'atélectasie dans la tuberculose ne diffère pas sensiblement de celui des autres atélectasies observées en pathologie humaine.

Deux grands groupes de théories s'affrontent : théorie mécanique de l'obstruction bronchique, théories de l'occlusion bronchiolaire réflexe. Aucune de celles-ci, trop exclusives, ne rend compte entièrement de la complexité de l'atélectasie.

L'obstruction mécanique expérimentale de grosses bronches réalise des lésions histologiques analogues à celles de l'atélectasie humaine et confirme le syndrome radiologique de celle-ci.

L'atélectasie comporte d'importants phénomènes réflexes vasculaires et musculaires :

1° La contraction active du parenchyme paraît nécessaire pour la rétraction immédiate du parenchyme;

2° Les phénomènes vasculaires sont sous la même dépendance nerveuse que les phénomènes musculaires.

L'expérimentation permet de reproduire par voie réflexe l'atélectasie. L'obstruction mécanique bronchique paraît

ne réaliser l'atélectasie que par un réflexe broncho-pulmonaire et s'identifie ainsi à l'atélectasie réflexe.

Cette théorie rend bien compte des lésions de l'atélectasie aiguë, mais reste incomplète dans le cas de l'atélectasie chronique.

V. — Dans les atélectasies chroniques, le parenchyme peut rester longtemps indemne d'altérations histologiques graves et la reprise fonctionnelle reste possible. La dégénérescence parenchymateuse est hâtée par la survenue d'un processus inflammatoire; elle aboutit à la carnification et à la sclérose totale. A ce terme, l'origine atélectasique de cette sclérose ne peut plus être reconnue histologiquement.

VI. — L'étude clinique de l'atélectasie dans la tuberculose montre que si elle se passe de retentissement toxhémique ou général sur l'organisme, sa gravité lui est conférée par la durée de son évolution et son étendue.

Atélectasies massives chroniques. — L'atélectasie mérite une place bien déterminée dans les syndromes chroniques de rétraction de la tuberculose, dont elle peut réaliser tous les types radiologiques simulant le fibrothorax banal aussi bien que la lobite ancienne rétractée.

1° *Atélectasies massives diffuses chroniques ou hémithoraciques.* — Elles ont été longtemps confondues avec les fibrothorax par pachypleurite ou tuberculose scléreuse rétractile.

Ce type clinique s'observe en grande majorité chez la femme et du côté gauche. La lésion tuberculeuse déterminante est en général une lésion apicale, cavitaire ou fibreuse et qui évolue depuis de longues années.

Ces atélectasies étendues sont en règle définitives, elles

ne régressent qu'exceptionnellement et évoluent souvent vers la cirrhose atélectasique.

Quoique remarquablement tolérées, leur bénignité n'est qu'apparente; elles sont loin de réaliser un « processus naturel de guérison », au contraire elles représentent le plus souvent une véritable complication de la tuberculose, tant par l'action mécanique néfaste qu'elles exercent sur les cavités qui persistent ou s'agrandissent et les bronchectasies qui les accompagnent parfois, que par la perte de parenchyme et le déséquilibre thoracique qu'elles déterminent.

Leur thérapeutique sera justifiée tant que persiste un foyer tuberculeux actif.

La cause de ces atélectasies réside pour les unes dans une sténose d'origine endo ou péribronchique. Pour d'autres la perméabilité reconnue des grosses bronches doit faire incriminer une occlusion bronchiolaire par un processus inflammatoire, fonctionnel ou trophique.

La paralysie phrénique ne paraît jouer qu'un rôle adjuvant ou favorisant dans leur genèse.

2° Les atélectasies chroniques lobaires ne se différencient des précédentes que par leur localisation.

3° L'atélectasie associée dans les tuberculoses fibreuses semble jouer un rôle important dans l'extension de la sclérose.

VII. — Atélectasies massives aiguës transitoires.

1° L'atélectasie posthémoptoïque atteint le plus souvent un poumon entier; elle se rencontre chez des sujets jeunes, porteurs de lésions fraîches et localisées.

Elle s'institue d'une façon rapide avec des signes fonctionnels intenses et réalise un tableau typique d'atélectasie aiguë. Après une durée très brève, la restitution est rapide et complète *ad integrum*.

La pathogénie classiquement admise de l'obstruction bronchique par une masse sanguine coagulée est très discutable, cette forme d'atélectasie aiguë paraît être le prototype de l'atélectasie réflexe et avec les atélectasies par lipiodol le meilleur argument de cette théorie.

2° Atélectasies massives aiguës par migration transbronchique de fragments caséeux ou élimination de foyers ganglionnaires (Fleischner).

La preuve de cette origine est donnée, soit par le matériel éliminé qui possède une structure histologique, soit par la disparition simultanée d'un foyer calcifié de la région hilaire. Le point de départ chez l'adulte est la réactivation spécifique ou non spécifique de foyers ganglionnaires anciens paraissant appartenir au complexe primaire.

3° Atélectasies lobaires transitoires au cours de poussées évolutives légères et localisées.

L'absence de présomption d'obstruction bronchique vraie, la résolution spontanée et sans cause apparente, ont pu permettre de voir l'origine de ces atélectasies dans une contraction lobaire, réalisant une électivité spontanée analogue à celle du pneumothorax électif d'emblée (Cardis).

VIII. Atélectasie parcellaire. — L'atélectasie polylobulaire autour des foyers tuberculeux, histologiquement assez fréquente, peut avoir une expression radiologique.

L'atélectasie du parenchyme péricavitaire peut être la cause de variations de volume apparentes des cavités; elle constitue parfois et en partie l'image radiologique de la coque cavitaire; l'aération secondaire de cette zone paraît un processus favorable à la cicatrisation.

L'atélectasie périlésionnelle ne paraît pas cliniquement jouer le rôle propice de limitation et l'encapsulation fibreuse des lésions qu'on lui attribue; la fermeture des cavités ne paraît habituellement pas sous la dépendance de l'obstruction complète de leur bronche de drainage.

Le développement retardé, l'arrêt ou la cicatrisation de lésions tuberculeuses expérimentales après obstruction bronchique et atélectasie consécutive chez l'animal (Adams et Singer) n'apporte pas la preuve que cette influence soit due exclusivement à l'atélectasie.

L'atélectasie semble être la cause d'images radiologiques très éphémères (ombres fugaces et condensation marginale lobaire transitoire).

IX. — L'atélectasie passagère ou durable, parcellaire ou massive des zones saines d'un moignon collabé par pneumothorax doit être distinguée d'une extension des lésions.

L'électivité d'emblée immédiate de la rétraction sous-pneumothorax est due à la rétractilité intense du parenchyme sain périlésionnel ou lobaire. Celui-ci, à la création du pneumothorax perd son expansion respiratoire (réaction d'immobilisation de Cardis) puis s'atélectasie rapidement autour des lésions; la rétraction lésionnelle propre est secondaire ou tardive. Cette atélectasie paraît relever d'une contraction active des bronchioles et du parenchyme.

X. — Les atélectasies massives au cours de la tuberculose ganglio-pulmonaire de primo-infection, sont à distinguer des épituberculoses et splénopneumonies.

Le Président de la Thèse

F. BEZANÇON

Vu : le Doyen,

G. ROUSSY

Vu et permis d'imprimer
Le Recteur de l'Académie de Paris.

S. CHARLÉTY

BIBLIOGRAPHIE

La Bibliographie est divisée en VI chapitres :

I. — *L'Atélectasie en pathologie.*
II. — *L'Atélectasie dans la Tuberculose pulmonaire.*
III. — *L'Atélectasie expérimentale.*
IV. — *Anatomie pathologique de l'Atélectasie.*
V. — *Rétractilité et rétraction pulmonaire.*
VI. — *Physiologie du poumon.*

I. — ATÉLECTASIE DANS LA PATHOLOGIE

ABRAMS. — Observation on physiological pulmonary atelectasis : 1. (*Med. Rec. N. Y.*, XLVI, 268, 1894); 2. (*Tr. M. Soc. Cal. J. S*, VI, 845, 1894).

ABRAMS. — Symptomatic atelectasis (*Med. Rec. N. Y.*, XCIII, 276, 1918).

ABREU (M. DE). — Théories on méchanism of massive collapse (*Revista bras. de Tuberc.*, 269, janv.-fév. 1934).

ADAMS, WILLIAM et LIVINGSTONE (H. M.). — Fermeture de la bronche souche en chirurgie pulmonaire (*Am. Surg.*, 95, 106, 1932).

ADAMS. — Rapid healing of embolic lung abscess in atelectasis (*Proc. Soc. Exp. Biol. a Med.*, 29, 539, 1932).

ALEXANDER (H.). — Die Lungenschrumpfung und ihre besondere Bedeutung für die tub. Kaverne, *Ztschr. f. Tuberk.*, 1930, LVI, 1.

ALLEN. — Atelectasis (*Colorado Med.*, 27, 424, nov. 1930).

AMBERSON. — The nature and differenciation of pleural shadows (*Amer. J. Roentg.*, 1924, 438).

AMEUILLE et DUBOIS. — Injection transpariétale de lipiodol pour l'étude du drainage pulmonaire (*Bull. Mem., Hôp. Paris*, 1930, LIV, 1643).

ASHBURY (H. E.). — Recurrent massive collapse due to benign intrabronchial tumor (*Am. J. Roentg.*, 21, 452, 1929).

AUCOIN. — Corps étrangers des voies respiratoires (*Arch. Internat. de Laryng.*, 9, 641, 1930).

AUCOIN et SOULAS. — Signes et mécanisme de l'obstruction bronchique (*Progrès Méd.*, I, 23, 1931).

BAUM (H.). — Atélectasie massive du poumon droit (*Laryngosc.*, 40, 124, 1930).

BASS. — Collapsus massif chez des nouveau-nés (*J. Pediatr.*, 2, 435, 1933).

BALL. — Bilateral lobar atelectasis (*Arch. Surg.*, 17, 82, 1928).

BAUER. — Ein Fall von « Lungenatrophie » (*Beitr. z. Klin. d. TBK.*, XXI, 291, 1911).

BENEDETTI. — Collapsus massif du poumon (*Paris Med.*, 9 nov. 1929).

— Contribution nouvelle à l'étude du collapsus massif du poumon spécialement au cours des hémoptysies (*Arch. Pat. e clin. med.*, 14, 301, 1934).

BERETERVIDE et HEIDENREICH. — Atélectasie par broncho-sténose néoplasique (*Prensa Med. Argent.*, janvier 1934).

BERGAMMI et SHEPARD. — Bilateral atelectasis (*Am. Surg.*, 86, n° 1, 35, 1927).

BERLIN. — Atelektatischer Bronchrektasie (14 p, 8°, C. Böckel, Kiel, 1891).

BLANTON et MORGAN. — Atelectasis complicating pneumonia of infant (*Amer. J. Childr.*, 45, 1070, 1934).

BLUMGART et MAC MAHON. — Bronchiolite fibreuse oblitérante. Étude critique et pathologique (*Med. Clin. N. Amer.*, 13, 197, 1929).

BOWEN. — Collapsus aigu du poumon ou atélectasie (*Am. J. Roentgenol and Radium*, 1929).

BOWER. — Massive atelectasis (*J. Missouri M. A.*, 28, 263, 1931).

BOTTERI. — Lower lobar atelectasis (*Gior di Clin. Med.*, 11, 1045, 1930).

BRAUNSFELD. — Atelektasen der Lunge (*Zentral Blatt.*, XXXII, I, 1930).

BRUNS. — Die Blutzirkulation in atelek. Lungen (*Disch. Med. Vochenschrift*, XXXIX, 101, 1913).

BURKENS et LINDEBOOM. — Atelectasie dans les tumeurs du poumon (*Nederland. Tijd. voor Gen.*, 79, n° 10, 968, 1935).

CAPUA. — PNO in diff. diagn. of tumor and atel. (*Min. Med.*, 2, 204 Aug., 1934).

CHRISTIE. — Diagnostic value of X Ray in atelectasis (*South. M. J.*, 26, 25, janv. 1933).

CLARKE JUNIOR. — Atelectasie complication d'asthme bronchique (*Arch. int., med.*, 45, 1930).

CLERF. — Is bronchoscopy indicated tuberculosis? (*Jour. Am. Med. Ass.*, 87, 1931).

COLLIN. — Atelectasis (*Texas State. J. Med.*, 30, 18, 1934).

CONKEY. — Occlusion bronchique (*Am. Rev. TBC.*, 307, sept. 1934).

CORYLLOS et BIRNBAUM. — Obstructive massive atelectasis (*Arch. Surg.*, 1928, 501).

CRAWFORD. — Atelectasis (*J. Indiana. M. A.* 26, 213, 1933).

DEBRÉ, MIGNON, GILBRIN. — Paralysie de l'hémidiaphragme avec atelectasie du lobe super. (*Gaz. Med. de France*, avril 1934).

DENVER. — Acquired massive atelectasis (*Colorado Med.*, vol. XXVII, 7, 1930).

DESPLATS. — Pneumatose gastro-intestinale ayant causé l'atelectasie (*S. de Sc. Med. de Lille*, I, 545, 1894).

DUBROW. — Roentgen. appearance of atel. (*Am. Rev. tbc.*, XXVI, 408, 1932).

DWYER. — Névrite périphérique compliquée de collapsus massif après amygdalectomie (*Arch. Int. Med.*, 46, 833, 1930).

DYSON. — Acute massive collapse from foreign body (*J. Yowa. M. Soc.*, XX, 24, 1930).

ELLIS. — Atelectatic bronchiectasis in childhood (*Archiv. Dis. Child.*, VIII., 25, 1933).

FARRIS. — Atelectasis of the lung (*Can. Med. Assoc. J.*, 1925, XXV, 808).

FINDLAY. — Collapsus massif compliquant une pneumonie (*Proc. Roy. Soc. Med.*, XXV, 405, 1932).

FINE et DRINKER. — Effect of atelectasis on pulmonary blood volume (*Arch. Surg.*, XXII, 495, 1931).

FLETCHER. — Atelectasis, Detelectasis, Apneumatosis (*Tubercl.*, XIV, 3, 12, 1932).

FRANCIS. — Small anevrysm with collapse of lung (*J. Missouri. M. A.*, XXVI, 134, 1929).

GARDÈRE (Ch.) et SAVOYE. — Atélectasie lobaire aiguë du poumon (*Soc, méd. hôp. Lyon*, 1er juin 1930).

GONALOUS. — Mechanism of production of atelectasis (*Prensa. Med. Argent.*, XX, 1055, 1933).

HABLISTON. — Intrapleural pressures in massive collapse (*Am. J. M. Sc.*, 830, 1928).

HARVEY et DAVY. — Collapsus massif par corps étranger de l'œsophage (*Med. J. of Australia*, II, 2, 1935).

HASLINGER. — Les sténoses de la trachée et des bronches (*M. Sche. Ohrenheilk*, 63, 1929).

HENDERSON. — 1. Diminution de la tonicité musculaire comme cause d'atélectasie (*Lancet.*, V, 229, 5839, 1935).

— 2. Acapnia as factor in post-operative shock atelectasis and pneumonia (*J. A. M. A.*, 95, 572, 1930).

3. The physiology of atelectasis (*J. A. M. A.*, XCIII, 96, 1929).

HENNELL. — Atelectasie pulmonaire massive (*Archiv. Int. Med.*, 44, 1929).

HERMANN. — L'atelectasie pulmonaire (Legrand, édit., 1934).

HOLCOMB WEBER. — Atelectasie (*Am. Rev. Tbc.*, 1934).

HOLMES. — Obs. rad. atelectasie massive et la pneumonie post-opératoire (*J. Am. Med. Assoc.*, 93, 1929).

HOWARD et ASHBURY. — Collapsus massif récidivant par tumeur bénigne intrabronchique (*Am. J. Roentgenol*, XXI, 452, 1929).

JACOBAEUS. — Massive atelectatic collapse (*Acta Med. Scandinav.*, 68, 361, 1928).

— Collapsus pulmonaire aigu massif (*Congrès des Phtisiologues du Nord. Helsingfors*, 1929).

— Acute massive atelectatic collapse (*Brit. J. Radiol.*, III, 50, fév. 1930),
— Collapse in diseases of the lung (*Med. Klin*, 28, 673, mai 1932).
— Atelectasis in non tuberculosis diseases (*Acta. med. Scandinav.*, 50, 24, 1932).
— *Acta. med. Scand.*, VIII, 1933.
— Uber Lungenkollaps (*Verh. disch. Ges. inn. Med.*, 161, 1932).
— Selander et Westermark. — Acute massive atelectatic collapse (*Acta med. Scandinav.*, 71, 439, 1929).
— et Westermark. — Further study of massive collapse (*Acta, Radiol.*, 11, 547, 1930).

Jacquerod. — Cavernes tuberculeuses (Masson et Cie, Paris, 1928).

Kahn. — Atelectasis in asthmatic child (*Texas. State. S. Med.*, XXVIII, 416, 1932).

Kletz. — Massive collapse complicating acute meningitis (*Lancet.*, I, 179, 1927).

Kaplan. — L'importance clinique de l'atélectasie chez les enfants (*Pedjatr. Polska*, XII, 184, 1932).

Korol. — Actiology and mechanics of massive atelectasis (*Am. Rev. Tuib.*, 24, 276, 1931).

Kornblum et Ellison. — Atelectasie cirrhotique : signification radiologique (*Am. Rev. Tbc.*, 23, 476, 1931).

Legendre et Bailly. — *Archiv. gen.*, mars 1844.

Leriche et Policard. — Physiologie pathologique chirurgicale (Masson et Cie, Paris, 1930).

Lloyd. — Chronic atelectasis (*Am. Rev. Tbc.*, 476, 1931).

Lœper et Bioy. — Atélectasie du lobe supérieur droit dans la maladie de Hogdkin (*Bull. et Mem., Hôp. Paris*, III, février 1935).

Lord. — 1. Differential diagnosis of obstructive atelectasis (*M. Clin. North. Amer.*, XV, 869, 1932).
— 2. Broncho stenosis (*J. Thorac. Surgery.*, I, 573, 1932).

Manges et Farrel. — Différential diagnosis of atel. (*An. J. Rœntgenol.*, 30, 429, 1933).

Moersch-Berkman (H.-J.). — Hemoptysis and atelectasis in severe hypertension (*M. Clin. North. America*, 15, 1555, 1558, mai 1932).

Nordgen (R.). — Case of atelectative lung after pneumonia (*Acta médiat.*, 14, 201, 202, 1932).

Overholt. — Bronchectasie atélectasique (*Am. Rev. Tbc.*, 121, fév. 1935).

Pasteur. — 1. Active lobar collapse (*Lancet*, II, 1080, 1910).
— 2. The causation of post-operative massive collapse (*Lancet*, I. 10428, 1914).
— 3. Massive collapse of lung (*Brit. J. Surg.*, 587, 1913).

Peete. — Massive collapse with pneumonia (*J. Kansas. Med. Soc.*, 35, 249, 1934).

PERLSTEIN. — Bronchite fibrineuse compliquée d'atélectasie massive (*Am. Rev. Tbc.*, XXII, 82, 1930).

PINCHIN, SCOTT, MORLOCK. — 1. Atelectasie après lipiodol intrabronchique (*Brit. Med. J.*, n° 3673, 930, 1931).

— 2. Bronchectasies atelectasiques (*Brit. Med. Journ.*, n° 1930).

PRUVOST. — L'Atélectasie *in* Appareil Respiratoire (Doin).

RAPPAPORT. — Atélectasie pulmonaire (*Arch. Surg.*, 19, 808, 1929).

REGAN. — Collapse of lung in polyomyélitis (*Lancet*, II, 1222, 1925).

ROSS (A.-H.). — Atelectasis of lung and lobar pneumonia their etiologic identity (*North. med.*, 32, 93, 96, mars 1933).

ROUSSEAU (A.), NAVEAU (H.). — Atélectasie massive après hémoptysie (*Bulletin de la Soc. de Méd. des Hôp. de Québec*, juillet 1933, n° 7).

ROUGET et LEMARREY. — Corps étrangers (*A. M. C.*, 1929).

SANTE. — Massive atelectatic collapse (*Am. Rœntgenol.*, XX, 213, 1928).

SERGENT et VIBERT. — Atélectasie pulmonaire (*Arch. méd. Chir. de l'App. resp.*, V, 116, 1930).

SEELANDER et WESTERMARK. — *Acta med. Scand.*, VII, 547, 1931.

SJOSTRAND, TORGNY, HANSON. — Signification de l'atélectasie dans le traitement du PNO (*Nord. Med. Tidskr.*, 535, 1935).

SIMON. — Collapsus pulmonaire atélectasique (*Dtsch. Tbk. Bl.*, IX, 105, 1935).

SKLADAL. — Spontaneous collapse of inferior lobe of right lung (*Casop. lek. cesk.*, 2 mars 1934).

SMITH (W.-A.), RUDISILL (H.). — Atelectasis (*South med. et surg.*, 93, 481-483, sept. 1933).

SOULAS. — Formes atypiques associées de l'atélectasie pulmonaire, rôle de la bronchoscopie (*Bronchoscopie, œso et gastrosc.*, n° 1, janvier 1935) (*Rev. Tub.*, 1934).

SOULAS (A.). — Les formes franches aiguës de l'atélectasie pulmonaire. A propos de quelques cas de corps étrangers bronchiques (*Bronch. Œsop. Gast.*, octobre 1934, n° 4).

TAPIA. — Atelectasis cases (*Arch. de Med. Cir. e. y. Spec.*, 37, 949-966, sept. 1934).

TUCKER. — Observations bronchoscopiques sur l'atélectasie (*Arch. of oto-laryng.*, XXIII *bis*, 3025, 1931).

VAN ALLEN (C.-M.), LA FIELD (W.-A.). — Radio-diagnostic de l'atélectasie (*IIIe Cong. Int. de la Radiol. de Paris*, 26-31 juillet 1931).

VON ALLEN. — Rapports entre la respiration collatérale et la pathogénie de l'atélectasie (*Brun'z Beitrage zur klin. chir. Berlin*, n° 4, CLVI, 19 oct. 1932).

VAN ALLEN, LA FIELD et ROSS. — Rœntgen diagnosis of atelectasis (*Radiology, Janv.*, 1934).

WEACH. — Massive atelectasis following pelvic fracture (*Am.J. Surg.*, VI. 817, 1929).

WALSH. — Massive atelectasis in relation to lobar pneumonia (*J. M. A. Alabahama*, IV, 197, 1934).

WANG (T.-T.), VAN ALLEN (C.-M.). — Enlargement of atelectatic lung (*Radiol.*, 22, 475-485, April 1934).

WARMER (W.-P.). — Massive atelectatic bronchiectasis (*Quart. J. Med.*, 3, 401-410, July 1934).

WESTERMARK. — 1. Diagnostic radiologique de l'atélectasie pulmonaire (*Nord. Med. Tidskr.*, I, 369, 1931).

— 2. Massive collapse (*Med. Klin.*, XXVIII, 675, 1932).

— 3. La situation de l'exsudat pleural dans l'atélectasie obstructive du poumon (*Acta Radiol.*, XVI, 345, 1935).

II. — ATÉLECTASIE DANS LA TUBERCULOSE PULMONAIRE

AMEUILLE et PÉRREAU. — La bronchectasie avec condensation pulmonaire rétractile des tuberculeux (*Soc. Méd. des Hôp. Paris*, 27 sept. 1933).

AMEUILLE et LEJARS. — Infiltrats pulmonaires labiles et tuberculose (*Bull. Soc. Medic des Hôp.*, 9 décembre 1932).

AMEUILLE et MÉZARD. — Nécrose pulmonaire lobaire avec collapsus (*Bull. Soc. Med. Hôp.*, 49, 292, 1933).

ADAMS. — Amélioration de la tuberculose par atélectasie. 6 cas (*Am. Rev. Tub.*, 31, 373, 1935).

BERNOU. — Du rôle de l'atélectasie, de la sclérose et de la pression dans le PNO électif d'emblée (*Rev. de la Tub.*, janvier 1934). Pour la bibliographie complète des travaux de cet auteur sur ce sujet, voir Bernou et Fruchaud : *Trait. chir. de la Tub.* (Doin).

BOTTERI. — Collapsus massif. Complication du complexe primaire (*Giorn. Clin. Med.*, 13, 577, 1932).

CARDIS. — Réaction d'immobilisation et Atélectasie du poumon. *Journ. med.* Leysin, mai 1934.

CARDIS et CHADOURNE. — Pno Electif d'emblée. *Journ. med.* Leysin oct. 1935.

— Modif. fonct. du tissu sain perilésionnel. *Rev. Tub.* Oct. 1935.

CHADOURNE. — Opacité radiol. de l'atélectasie. *Journ. med.*, Leysin nov. 1935.

CORDIER et BOUQUIN. — L'atélectasie pulmonaire au cours des hémoptysies (*Paris-Médical*, 17 février 1934).

COLONGE RUIZ et GONZALEZ. — Massive collapse complicating pulmonary tuberculosis (*Arch. de Med. cir. y. esp.*, 1380, déc. 1933).

CORYLLOS. — Significance of atelectasis for course of pulm. tub. (*Beitr. z. Klin. d. Tbk.*, 85, 339, 1934).

CORYLLOS (P. N.). — Importance of atelectasis in pulmonary tuberculosis (*Am. Rev. Tuberc.*, 28, 1-26 juillet 1933).

CALICETI. — Lésions trachéales dans la tuberculose (*Otol.-ecc. Ital.*, I, 14, 1930).

CEBOLLA (M.). — Colapso massivo en un nino tuberculoso (*Cron. med. Valencia*, 37, 473-477, 15 juin 1933).

DERSCHEID et TOUSSAINT. — La fermeture des cavernes après phrénicectomie (*R. de physiologie*, juillet-août 1934).

EHRENBURG. — Critique of atelectasis in pulmonary tuberculosis (*Am. Rev. Tub.*, 28, n° 3, p. 457, 1933).

ELŒSSER. — Sténose bronchique (*Am. Rev. Tbc.*, 123, août 1934).

ERLANDSON. — Tuberculose hilaire avec symptômes de sténose et atélectasie pulmonaire (*Congrès des médecins phtisiologues de Stockholm*. Séance du 30-1-1930).

FEYRTER (F.). — Ein Fall von Bronchiolitis tuberculosa, Beitr. z. (*Klin. d. Tuberk.*, 1926, LXII, 481).

FLEISCHNER. — Atélectasie et pneumonie atélectasique par expulsion ou pénétration d'un foyer ganglionnaire tuberculeux dans une bronche (*Beitr. z. Klin. d. Tbk.*, 86, 71, 1932).

FLEISCHNER. — Atélectasie et tuberculose pulmonaire (*Beitr. z. Klin. d. Tbk.*, 85, 313, 1934).

FROEHLICH. — Atélectasies durables de la base pulmonaire (*Revue Tub.* n° 4, 372, 1934). *Journ. méd.* de Leysin 1935.

GALLET. — Atélectasie pulmonaire et pneumonie pleurogène (*Clinique Brux.*, 1894, VIII, 609-616).

GLENN (E. E.). — Massive atelectasis in pulmonary tuberculosis (*Amer. Rev. Tuberc.*, 1931, XXIII, 507).

GATTERDAM (A. E.). — Atelectasis in pulmonary tuberculosis (*Southwest. Med. J.*, July, 1931).

GATTERDAM. — Atelectasis as a complication of pulmonary tuberculosis (*Radiology*, 21, 251, 1933).

GLASERMAN. — Étude d'atélectasie massive dans la tuberculose pulmonaire (*Thèse Paris*, Legrand, édit. 1934).

HARTUNG. — Atelectasis developing on basis of pulmonary tuberculosis (*Beitr. z. Klin. d. Tbk.*, 77, 387, 1931).

HENNEL (H.). — Atelectasis as a factor of chronic fibroid tuberculosis (*Amer. Rev. Tuberc.*, 1931, XXIII, 461).

HOLCOMB et WEBER. — Atelectasis and disappearance of cavities (*Am. Rev. Tub.*, 30, 299, sept. 1934).

HOURIET. — Atélectasie lobaire temporaire. *Journ. méd.* Leysin oct. 1935.

JACOBAEUS. — Atélectasie et tuberculose pulmonaire (*Nord. Med. Tidskr.*, 7, 95, janv. 1934).

JEANNERET et FAMÉ. — Rétraction en éventail temporaire. *Journ. méd.* Leysin. Déc. 1934.

JEANNERET et FAMÉ. — Ombres radiol. fugaces. *Journ. med.*, Leysin, Juillet 1934.

KELLNER. — Infiltration passagère du poumon (*Beitr. z. Klin. d. Tbk.*, I. 12, déc. 1933).

KOROL (E.). — Atelectasis in pulmonary tuberculosis (*Amer. Rev. Tuberc.*, 1931, XXIII, 493).

KYLIN. — Acute massive collapse after hemoptysis (*Acta. Tub. Scand.*, VI, 363, 1932).

KANONY (M.). — Atélectasie aiguë par masse caséeuse chez un tuberculeux pulmonaire (*Revue de la Tuberculose*, janvier 1934).

KORNBLUM et ELLISON. — Tuberculous atelectatic cirrhosis (*Am. J. Roentg.*, 25, 260, 1931).

LÉVI-VALENSI (A.) et MIGUERAS. — Atelectasie post-hémoptoïque chez une tuberculeuse diabétique (*Soc. Méd. Alger*, 14-12-34. *In : Algérie Médicale*, janvier 1935).

MULLER. — Collapsus aigu massif au cours d'une hémoptysie (*Norsk. Mag. f. Lægevidensk*, 91, 503, 1930).

NAVEAU (P.) et PESQUE (M.). — Aspects cliniques et radiologiques de l'atélectasie pulmonaire massive au cours de la tuberculose (*Archives médico-chirurgicales de l'appareil respiratoire*, n° 3, 1934, p. 239),

NAVEAU (P.). — Atélectasie massive dans la tuberculose pulmonaire (*Revue de la Tuberculose*, n° 1, t. II, janvier 1934).

PACKARD (E. N.). — Pulmonary Tuberculosis without pleural involvement simulating chronic adhesive pleurisy (*Amer. Rev. Tuberc.*, 1932, XXV, 502).

— Massive collapse. Atelectasis associated with pulmonary tuberculosis and tumor (*Am. Rev. Tbc.*, 18, 7, juillet 1928).

PARTEARROYO (F. R. DE)-DEJA LOPEZ FOLDADO (J.). — Atelectasis y tuberculosis pulmonar (*Arch. de med. cir. y especial.*, 37, 949-966, septembre 1934-1).

PETERS. — Collapsus pulmonaire par l'atélectasie dans la tuberculose (*Dtrch. Tbskl. Bl.*, 189, 1934).

PIN. — Atélectasie lobaire consécutive à une phrénicectomie (*R. Tuberculose*, décembre 1934).

PINNER (M.). — The cavity in pulmonary tuberculosis (*Amer. J. Roentgenol* et *Rad. Therm.*, 1928, XX, 518).

PRUVOST et BRINCOURT. — Atel. et Tuberculose pulm. (*Année médicale pratique*, 1935).

ROSENBLATT. — Acute atelectasis folloving haemoptysis (*Am. Rev. tub.*, août, 1933).

SAMSON. — Massive atelectatic collapse folloving haemoptysis (*Med. Klin*, 24, 1549, oct. 1928).

SAYÉ (L.). — Deux observations de collapsus massif aigu atélectasique du poumon consécutif à hémoptysies dans la tuberculose pulmonaire (*Arch. médico-chir. de l'ap. respiratoire*, t. VII, n° 1, 1932).

SOKOL. — Massive atelectasis complicating pulmonary tuberculosis (*Am. Rev. Tbc.*, 26, 442, oct. 1932).

SPROULL. — Collapse in pulmonary tuberculosis (*Am. J. Roentgenol.*, 20. 419, nov. 1928).

STAPF. — Ueber Bronchitis fibrinosa and ihre Beziehungen zur Lungentuberkulose (*Virchow's Arch.*, 1927, CCLXIII, 800).

STARKE. — Atélectasie ou infiltration? (*Beitr. Klin. Tbk.*, 86, 236, mai 1935).

STIVELMAN. — Role of atel. in pulm. tub. (*Am. Rev. Tbc.*, 30, 60, July, 1934).

— Atelectasis in pulmonary tuberculosis (*J. A. M. A.*, 99, 1666, nov. 1932).

STOICHITZA. — Acute massive collapse after haemoptysis (*Rev. tuberculose* I, 89, janv., 1933).

STOLOFF. — Atelectasis complicating a primary complex (*Am. J. Dis. Child.*, 239, 1928).

TAPIA (M.), JORDA et TAPIA (J.). — Le facteur atélectasique dans la tuberculose pulmonaire (*An. méd. int.*, t. III, n° 5, mai 1934; *Presse médicale*, n° 103, 26 décembre 1934).

TOBÉ et DESGEORGES. — Collapsus pulmonaire après hémoptysie (*Rev. Tub.*, II, n° 5, 499, 1934).

TOBÉ, SOULAS, DESGEORGES. — Atélectasie de la base gauche avec paralysie du récurent (*Revue Tub.*, II, n° 5, 506, 1934).

TOBÉ, SOULAS, LOWYS. — Atélectasie progressive de la base (*Rev. tub.*, n° 5, 509, 1934).

TRAPESONZEW. — Un cas d'atélectasie du poumon droit, suite d'une sténose bronchique par adénopathie tuberculeuse (*Beitr. Klin. Tbk.*, 76, 254, 1930).

URGOITI (A.), DE LA IGLESIA CARYNCHO (P.). — Un nuevo caso atelectasia posthemoptoica (*Arch. de med. cir. y especial*, 37, sept., 1934).

VADONE (A.). — Atelectasia y tuberculosis (*Prensa. Med. Argent.*, 20, 1198, mai 1933).

— Atelectasis in relation to pulmonary tuberculosis (*Prensa Med. Argent*, mai 1931 et *Rev. Assoc. Med. Argent*, juin 1933).

WERNER et WALTER. — Obstruction bronchique compliquant une tuberculose traitée par PNO artificiel (*Am. Rev. Tbc.*, 31, 44, 1935).

WESTERMARK. — In « *Acta Radiologica* » (11, p. 113, 1930) (et 14, p. 656, 1933).

— Étude radiologique et anatomo-pathologique comparative des bronches dans la tuberculose pulmonaire (*Medizinische Klinik*, n° 20, 675, 1932).

— L'atélectasie au cours de la tuberculose pulmonaire (*VIe Congrès international de radiologie*, Zurich-Saint-Moritz, 1934).

WOLAJ (I.). — Colapso masivo atelectasico por hemoptisis (*Semana. Med.*, I, 666, février 1933).

WILSON (J. L.). — Hæmoptysis in tuberculosis followed by massive pulmonary atelectasis (*Amer. Rev. Tuberc.*, 1929, XIX, 310).

III. — ATÉLECTASIE EXPÉRIMENTALE

ADAMS et LIVINGSTONE. — Obstructive atelectasis; further studies (*Arch surg.*, 23, 500-512, 1931).

ADAMS et VORWALD. — Effects of bronch. stenosis on pulm. Tbc. in dogs (*Proc. Soc. Exp. Biol. et Méd.*, janvier 1932).

— Traitement de la tuberculose pulmonaire par l'obstruction bronchiale (*J. Thorac. Surg.*, 3, p. 633, 1934).

ADAMS, HRDINA et DORTAL.— Vascular changes in exper. atel. (*J. Thorac. Surg.*, IV, n° 4, avril 1935).

ADAMS. — Vascular changes in chronic experimental atelectasis (*Proc. Soc. Exp. Biol. a Med.*, 28, 959, 1931).

— Subtotal Atelectasis an pneumectomy in dogs (*Proc. Soc. Exp. Biol. a Med.*, 28, 957, 1931).

— Vascular changes in chronic experimental atelectasis (*Tr. Chicago. Path. Soc.*, 14, 167-168, 1934).

ANDRUS. — Observations on the cardio respiratory physiology following the collapse of one lung by bronchial ligation (*Arch. Surg.*, X., 506, 1925).

BLAVIER. — Collapsus experimental (*Arch. Int. M. Exp.*, V, 269, 1929).

BULLOVA et GOTTLIEB. — Exper. studis in brunchial. function (*Laryngo, logie*, XXXII, 284, 1922).

CORYLLOS et BIRNBAUM. — Bronchial obstruction its relation to atelectasis bronchopneumonia and lobar pneumonia (*Am. J. Roentgenol.*, XXII, 401, 1929) (*Arch. Surg.*, 16 : 501, 1928).

— Circulation in compressed atelectatic and pneumonic lung. (*Arch. Surg.*, 19, 1346, déc. 1929).

CORYLLOS (P.) and BIRNBAUM (G. L.). — Alveolar gas exchanges and atelectasis (*Arch. Surg.*, 1930, XXI, 1214).

CORYLLOS et BIRNBAUM. — Pulmonary gas absorption in bronchial obstruction (*M. J. M. Sc.*, 183, 347, mars 1932).

— Syndrome of pneumococcie bronchial obstruction (*Arch. Int. Med.*, 51, 290, février 1933).

DEI ROSSI (A.). — Recherches expérimentales sur le soi-disant collapsus pulmonaire post-opératoire (*Arch. Ital. Chir.*, 28, 193-205, 1931).

DRASTICH. — Effets de l'exercice sur la balance base-acide et l'oxygène du sang après atélectasie et pneumectomie (*J. Thorac. Surg.*, III 341, 1934).

GARCIA, OTERO et VOLONTERIO. — Conséquences anatomiques de l'obstruction bronchique expérimentale (*Rev. de Tub. del. Uruguay*, t. III (1), avril 1933).

GARCIA, OTERO, BARCIA et VOLONTERIO. — Étude de l'obstruction bronchique (*J. deradiologie et d'électrologie*, t. 19, n° 8, août 1935).

HANSON, BENGT et TORGNY SJÖSTRAND. — Recherches expérimentales sur l'atélectasie pulmonaire (*Skand. Arch. Physiol.*, 71, 123-146, 1935).

LEE, RAVDIN, TUCKER et PENDERGRASS. — Experimental production of atelectasis (*Ann. Surg.*, 88 : 15, 1928).

LEE, TUCKER, RAVDIN et PENDERGRASS. — Experimental atelectasis (*Arch. Surg.*, 18 : 242, 1929).

LICHTEIM. — *Arch. f. exp. Path. u. Pharm.* X., p. 54.

LINDSKOG et BRADSHAW. — Respiration collatérale (*Am. J. Physiol.*, 1er juin 1934, p. 581).

LINDSKOG et BRADSHAW. — La réinflation du poumon atélectasié (*J. of Thoracic Surgery*, avril 1934).

LŒBEL (R. O.), SCHORR (E.) and RICHARDSON (H. B.). — Respiratory metabolism of the tubercle bacillus, Tr. 26 th an. meeting Nat. (*Tuber. Assoc.*, 1930).

MOORE et RICHMOND. — Le volume du sang passant dans les poumons par minute après collapsus d'un poumon par obstruction de sa bronche. Expérimentation (*Arch. Surgery* 22, 225-227, 1931).

NISSEN. — Le collapsus pulmonaire massif (Recherches expérimentales sur les rapports de l'atélectasie et de l'embolie pulmonaire) (*Arch. f. klin. chir.*, 167, 567-581, 1931).

RICHARDSON (H. B.), SCHORR (E.) and LŒBEL (R. O.). — Comparative studies in the respiratory metabolism of various acid-fast bacilli Tr. 27 th an meeting Nat. (*Tuberc. Assoc.*, 1931).

SCHULZE et MAY. — Effect of surgical collapse on circulation of blood and lymph within lung (*Deutsch. Ztschr. f. Chir.*, 230 : 86-100, 1931).

V. SIRACUSA. — Acquired experimental atelectasis (*Riv. di Pat. sper.*, 4 : 308, 1929).

VAN ALLEN et LINDSKOG. — Obstructive atelectasis (*Arch. Surg.* 21, 1195-1213, déc. 1930).

VAN ALLEN et LINDSKOG. — Collateral respiration in the Lung (*Surg. Gynec. a. Obstr.*, 53 : 16-21, juill. 1931).

VAN ALLEN et ADAMS. — Mechanism of obstructive atelectasis (*Surg. gynec. Obst.*, 50, 385-396, fév. 1930).

VAN ALLEN. — Respiration collatérale : démonstration, nature et fonction (*J. of Orient. Méd.*, 15, 83-91, 1931).

VAN ALLEN et LINDSKOG. — Respiration collatérale (*Z. Klin. Med.*, 123, p. 277, 1933).

V. ALLEN et SOO. — Spontaneus reinflation of atel. lobul. by collateral respiration (*J. Clin. Investigation* 12, 151-159, janv. 1933).

WOLF-WANG et VAN ALLEN. — Nouveau principe de collapsus avec production d'une atrophie extrême et d'une cirrhose du poumon (*Journ. of Thoracic. Surgery*. Février 1934, Saint-Louis).

WESTERMARK. — Atélectasie massive provoquée par oblitération des bronches au voisinage ou à distance du foyer tuberculeux (*Revue de la Tuberculose*, p. 991, 1933).

IV. — ANATOMIE PATHOLOGIQUE

ASCHOFF. — Traité d'Anat. path.

CAUSSADE et ISIDORE. — Histopathologie de deux poumons tuberculeux collabés par PNO (*Med. Hôp.*, 9 juin 1930).

GUYON. — Constatations anatomo-pathologiques chez des tuberculeux traités par PNO (*Thèse de Lyon*, 1929).

L. MANTEUFFEL-SZOEGE. — Modifications anatomo-pathologiques des plexus et des nerfs sympathiques chez des malades atteints de Tbc. pulmonaire (*Gruzlica*, t. IX, n° 4, 439-451, 1934).

A. LAUCHE. — *in* Henke Lubarsch's

LŒSCHKE. — Atelektase in « Henke Lùbarsch's » (III, part. 1, 599).

MURATORI. — Observations histologiques sur l'innervation pulmonaire (*Bull. Soc. Ital. Biol. Sper.*, V, 537-540, 1930).

PAGEL. — *in* Henke ù Lubarsch's.

ROUSSY. — *Précis d'Anatomie Pathologique* (p. 673-674).

ROLLAND. — Évolution anatomique des lésions dans le poumon collab., par le PNO artificiel (*Ann. Méd.*, t. XVII, n° 4, avril 1925).

ROUBIER et DOUBROW. — Étude histo-pathologique du mode d'action du PNO artificiel dans la Tbc. pulmonaire (*Revue de la Tub.*, t. X, n° 4, août, 327).

SAUERBRUCH. — Chirurgie der Brustorgane. Vol 1.

SCHÖNBERG. — Zùr mikroskopischen. Diagnose der Lungenatelektase (*Vierteljschr. f. Gericht. Med.*, 1916, LII, 3-17-19).

SCHUCHARDT. — Hochgradige Atrophie der linken Lùnge (*Arch. f. path. Anat.* 1885, C. I. 17-91).

V. — RÉTRACTILITÉ OU RÉTRACTION PULMONAIRE

AMEUILLE et TROCMÉ. — La rétractilité des lésions pulmonaires (*Bull. Méd.* n° 18, 26-28, avril 1926).

AMEUILLE. — Les paradoxes de la symphyse pleurale (*Soc. Med. Hôp. Paris* 1922, p. 1329).

ASCHOFF. — La physiologie du tissu pulmonaire (*Zeit. f. d. ges. exp. med.* p. 52, 1926).

BARD. — Du rôle de l'élasticité et de l'extensibilité du poumon dans la physiologie pleuro-pulmonaire (*Arch. Med. Chir. App. Resp.*, août 1926).

BARRIÈRE (Yves). — Rétractions pulmonaires, tuberculeuses sans pleurésies exsudatives antérieures (*Thèse de Paris*, 1933, Vigot frères, édit.).

BEZANÇON. — Syndrome de rétraction pulmonaire dans la tuberculose pulmonaire (*Journal des Praticiens*, n° 27, 6 juillet 1929).

Bezançon, Braun et Destouches. — Le syndrome de rétraction dans la tuberculose pulmonaire (*Paris Médical*, n° 1, 5 janv. 1929).

Destouches. — Syndromes de rétraction dans la tuberculose pulmonaire (*Thèse de Paris*, 1928, Arnette édit.).

D'Hour. — La Radiologie des scissures pulmonaires. Doin (1934).

Gendrau. — *Thèse Paris*, 1927.

Guinard et Hinault. — Contribution à l'étude des rétractions pulmonaires et thoraciques (*Revue de la Tuberc.*, 1926, n° 4, t. VIII).

Jacquerod. — Les processus naturels de guérison de la tuberculose pulmonaire (Masson, Paris 1924).

— Étude clinique et radiologique des cavernes tuberculeuses (Masson, Paris 1924).

Langeron, D'Hour, Batteur. — Image triangulaire de base et lobe inférieur rétracté. (Vérification anatomique). Section d'études scientifiques sur la tuberculose. Paris, mars 1935.

G. Lupacciolu. — Le Fibrothorax (*Riv. Radiol. e Fisica med.*, 3, 729-760, 1931).

M. de Paula Fonseca. — Questoes actuaes de physiopathologia pulmonare. Elasticidade pulmonare e mi graçao das cavernos (*Rev. Brasil. de Tuberc.* 1, 196-213, mars 1933).

Sarda. — Des pachypleurites rétractiles consécutives au Pneumothorax artificiel (*Thèse de Lyon*, n° 58, 1928-1929).

Vaccarezza (R. F.) et Galli (A. J.). — Aspectos radiologicos de la esclerosis en la tuberculosis pulmonar. (*Archiv. argent de enferm. app. respirat.* 1. 264-294, 1933).

Vincenti (Ch.). — Contribution à l'étude des fibrothorax (*Rev. de la tuber.* t. III, n° XIII, n° 4, p. 345, avril 1932).

VI. — PHYSIOLOGIE DU POUMON

Accorimboni (Mario). — Élasticité et musculature lisse des poumons dans la mécanique respiratoire et au cours du collapsus thérapeutique (*Giorn. Tisiol.*, VIII, 174-184, 1930).

Bonanno. — Tub. pulm. artif PND so called insatiable (*Riv. di pat. e clin. di tub.*, VIII, 577-583, july 1934).

Bonnin. — Recherches sur la ventilation pulmonaire dans la Tbc (*Tub.*, 3-3-32).

Baudrimont. — *Soc. de Biol.*, T. C., n° 13, p. 1132.

Cataldi. — La fonction musculaire du poumon durant les procédés de collapsothérapie (*Riv. di Pat. e clin. Tub.*, VIII, 110-116, 1934).

Fleisch. — Constatations récentes concernant la mécanique de la respiration (Conférence de Leysin, 1935).

Gloyne (S. R.). — Distribution of elastic tissue of lung and its signifiance *Tubercle*, 9 ,69-71, nov. 1927).

HEIMER (A.) et GROSSE-BROCKHOFF (F.). — Épreuve pulmonaire fonctionnelle par l'histamine (*Deutsch. Archiv. f. Klin. Med.*, t. 176, n° 6, août 1934).

HIRIKAWA (K.). — Rescarches in the elasticity and plasticity of the lung (*Acta Scholae. med. univ. Imp. Kioto.*, VII, 1924-1925).

HOUSSAY. — (*Revue Sud-Amer. de Méd.*, 1934).

HALLION. — Physiologie des muscles bronchiques (*Arch. Med. Chir.*, 1929).

HAMMONDA et WILSON. — Les influences vagales donnant lieu aux phénomènes accompagnant l'expansion et la rétraction pulmonaires (*J. of Physiol.*, 74, 81-114, 1932).

HOUSSAY et CRUCIANI. — Etude des actions broncho-motrices d'origine centrale et périphérique chez le chien décapité (*Rev. Soc. Argent. Biol.*, T. C., n° 17).

JACOBAEUS (H.-C.). — Essai, sur un test clinique, de la capacité de vidage des bronches (*Act. Med. Scand. Suppl.*, Bd. 34, 5-7, 1930).

KOTATSU (K.). — Ueber die Veränderungen des Lungengewebes bei intratrachealer Einführung von Lipiodol (*Bull. Nav. M. A. Japan.*, 18, 4-7, mai 1929).

LUISADA. — Lung as contractile organ (*Beitr. z. Klin. d. Tuberk.*, 657-687, 1930).

— La contractilité active du poumon étudiée au moyen de l'électrobronchographie (*Arch. Med. Clin. App. Resp.*, V, 320-353, 1930).

LUISADA et OSELLADORE (G.). — Influence des diverses formes d'anesthésie chirurgicale sur la motilité des muscles lisses broncho-pulmonaires (*Arch. Soc. Ital.*, 717-722, 1930).

LUISADA. — Dynamics of lung in normal and pathologic condition (*Ergebn. d. inn. med. u. Kind.*, 47, 92-184, 1934).

— Lung contractility (*Ztschr. f. biol.*, 95, 434-436, 1934).

— Einige neue Beiträge zum Studium der contractilen Funktion der Lunge (*Beitr. z. Klin. d. Tuberk.*, 77, 460-470, 1931).

MACKLIN. — La musculature des bronches et des poumons (*Physiol. Review.*, 1929).

— Étude dynamique de l'arbre bronchique (*Am. Rev. Tbc.*, mars 1932).

MENOZZI. — Lung, elasticity with regard to PNO (*Giorn. di. Tisiol.*, 31 déc. 32).

MÜLLER (Salomon). — Effets de l'histamine (*Arch. f. Exp. Path. u. Pharmac.*, 441-448, 1932).

MURA. — La structure du tissu élastique du poumon (*Riv. di. Pat. e. Clin. d. Tub.*, VIII, p. 309, 1934).

MENOZZI (L.). — Sur la fonction de la musculature broncho-pulmonaire (*Lotta Tbc.*, VI, 255-268, 1935).

NEERGAARD et VOIZ. — Méthode de mesure de l'élasticité pulmonaire (*Zeit f. Klin. Med. Q.*, p. 35, fév. 1937).

NEERGAARD (K.-V.). — Contribution à l'étude de la mécanique respiratoire (*Dtsch. Z. Clin.*, 244-268-278, 1935).

NEERGAARD. — La force de rétraction pulmonaire dépendante de la tension superficielle dans les alvéoles (*Exper. Med.* 66, 373-394, 1929).

— Une nouvelle conception de la force de rétraction pulmonaire et sa signification pour l'état de collapsus (*Verb. Dtsch. Ges. Inn. Med.*, 249-257, 1929).

POTTENZER. — Classification of. pulm. reflexes (*Ztschr. f. d. Ges. Exp. Med.*, 316-336, 1929).

POTTER. — Conditions du collapsus pulmonaire (*Radiology* 17, 271-279, 1931).

POLICARD. — Histophysiologie des Pneumoconioses (*Arch. med. chir. App. Resp.*, 1930).

RHEINHARDT. — Contribution à la connaissance du poumon comme organe neuro-vasculaire et neuro-musculaire d'après observations sur poumon de lapin vivant (*Virchow's Archiv.*, 292, p. 322, 1934).

SIMONE. — La musculature lisse broncho-pulmonaire au cours du PNO (*Minerva Med.*, I, 1931).

SCHRIENER. — Zur Frage einer Eigenkontraktilität der Lungen (*Physiol. Inst. Univ. Würzburg. Zeitsch. f. Biol.*, 93, 1933).

TENDELOO (N. P.), HENNEMANN (J. P.), METZ (G. A.). — Untersuchungen über Lungenemphysem und Lungenelastizität (*Krankheits*, 7, 163. juin 1929).

TROCMÉ. — PNO et Respiration, Paris, *Le François*, 1934).

VIOLA. — Exaltation du tonus constrictif avec rétraction active réflexe. Rôle de la prédisposition individuelle.

— La fonction active et le tonus du poumon dans l'inspiration et l'expiration d'après des observation cliniques (*Fol. Med.* (Naples), 15, 126-137, 1929).

VADONE (A.). — Mecanica respiratoria en el pneumothorax. Elasticidad pulmonar. (*Prensa. med. argent*, 15, 236, juillet 1928).

WARNANT (H.). — Recherches pharmacologiques sur le muscle bronchique du poumon isolé du cobaye normal et sensibilisé (*Arch. int. pharmacodynamic*, 27, 61-86, 1930).

TABLE DES MATIÈRES

TABLE DES MATIÈRES

Pages

INTRODUCTION : *L'Atélectasie du parenchyme sain dans la tuberculose pulmonaire* 1

PREMIÈRE PARTIE

DÉFINITION ET TERMINOLOGIE

I. — *Atélectasie et collapsus. Collapsus atélectasique* . . . 7
II. — *Modifications physiques du thorax par l'atélectasie massive* 21
III. — *Nature et variations de l'opacité radiologique* . . . 33
IV. — *Pathogénie de l'atélectasie* 43
V. — *Anatomie pathologique des atélectasies* 61

DEUXIÈME PARTIE

ÉTUDE CLINIQUE DES ATÉLECTASIES

VI. — *Atélectasies à évolution chronique* . . . . . .
Place de l'atélectasie dans les syndromes de rétraction thoracique. 69
A. *Atélectasies massives diffuses chroniques* 73
1° Les bases du diagnostic positif. 73
2° Observations d'atélectasies massives diffuses à évolution chronique 75
3° Étude clinique 100
4° Évolution, complications. Action sur la tuberlose causale. Pronostic 102
5° Diagnostic différentiel 105
6° Traitement des atélectasies massives diffuses chroniques 107

Pages

7° Pathogénie des atélectasies massives diffuses chroniques 109

B. Atélectasies lobaires chroniques 114

C. Rôle de l'atélectasie associée dans les pachy-pleurites et les scléroses étendues. 118

VII. — *Atélectasies aiguës transitoires* 121

A. Atélectasies massives diffuses. 121

1° Atélectasie post-hémoptoïque 121

2° Atélectasies par migration transbronchique et élimination de foyers ganglionnaires 129

B. Atélectasies lobaires aiguës 132

VIII. — *Atélectasies dans les poumons collabés par pneumothorax ou pleurésies*. 149

Rôle de la réaction d'immobilisation et de l'atélectasie dans le collapsus électif d'emblée . . . 150

Atélectasie dans les pleurésies 161

IX. — *Atélectasie parcellaire*. 163

Atélectasie périlésionnelle. 164

Atélectasie du parenchyme péricavitaire. 167

Ombres fugaces, etc... 174

X. — *Atélectasies dans la tuberculose infantile* 177

Conclusions 179

Bibliographie 185

MAYENNE, IMPRIMERIE FLOCH. — 14-2-36

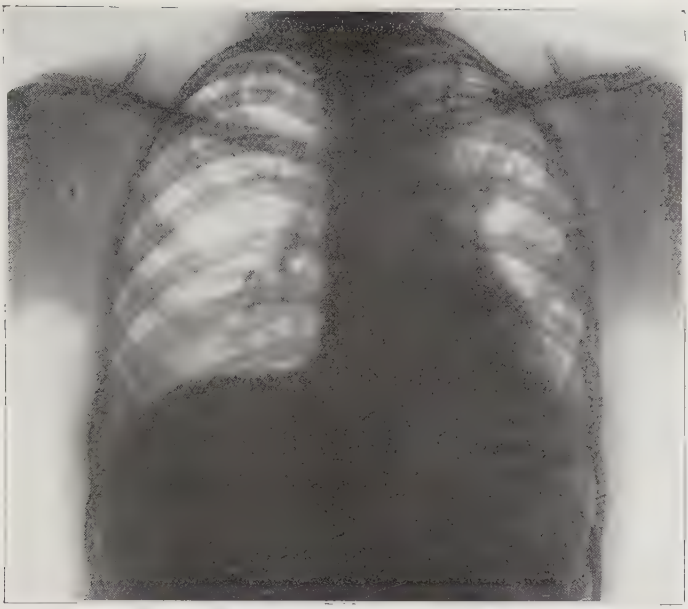

Fig. 1. Obs. X (Dr Froehlich). — Large cavité apicale gauche.

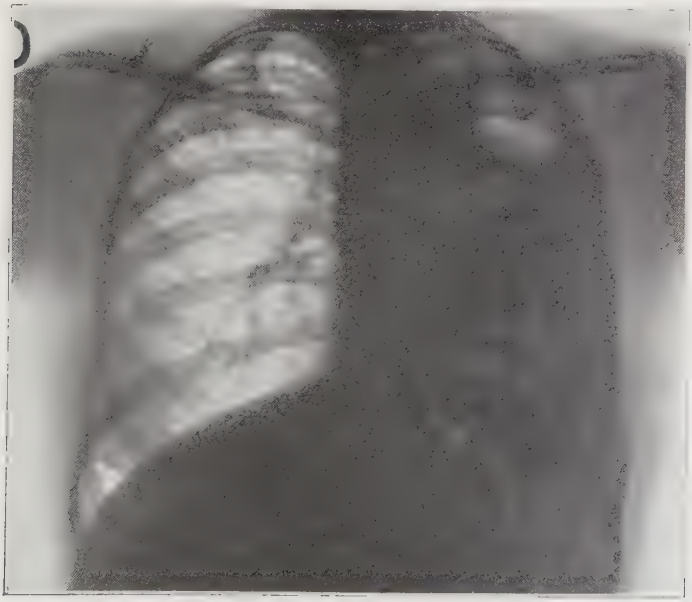

Fig. 2. Obs. X (Dr Froehlich). — Atélectasie de la base dans les jours qui suivirent une phrénico-exérèse.

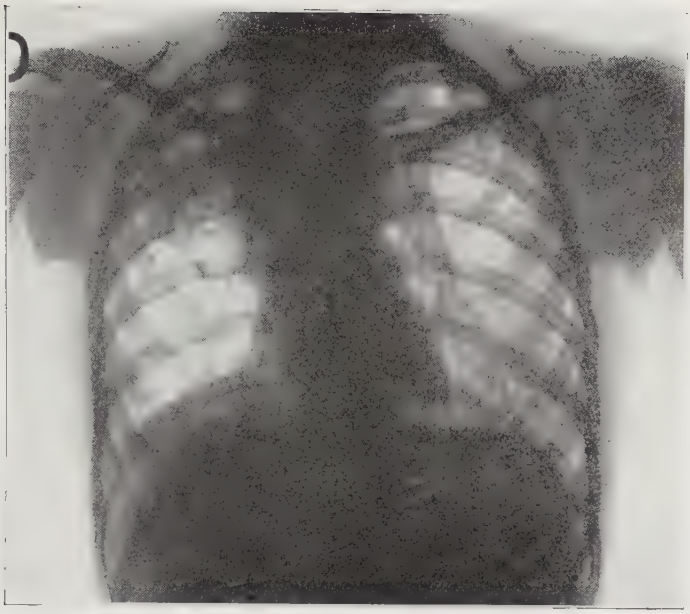

Fig. 3. Obs. XIII (Dr Froehlich). — Cavité apicale droite.

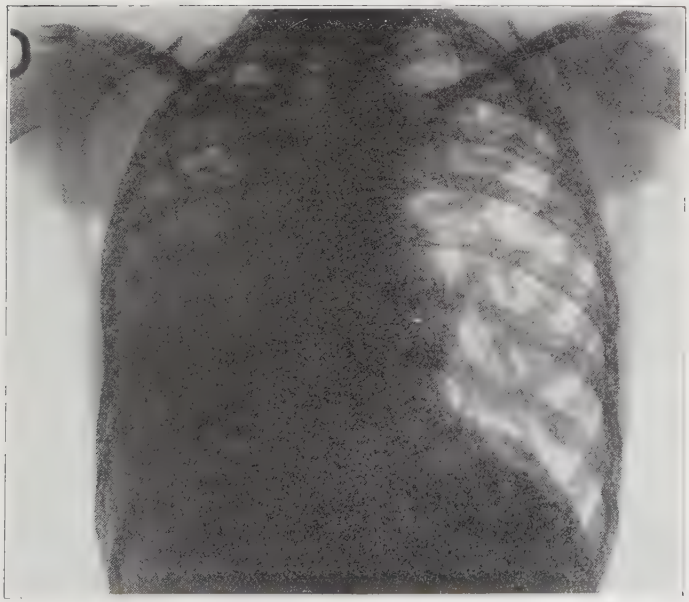

Fig. 4. Obs. XIII (Dr Froehlich). — Atélectasie de la base deux ans après phrénicectomie. Diagnostic confirmé histologiquement.

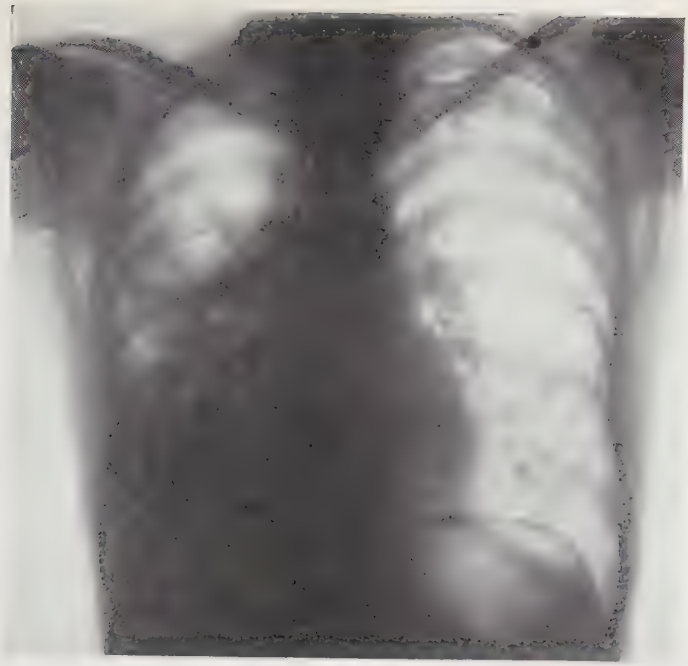

Fig. 5. Obs. XIV (Dr Froehlich). 16-7-1929. — Caverne géante du poumon droit.

Fig. 6. Obs. XIV (Dr Froehlich). 5-9-1929. — Opacification atélectasique complète de la base après phrénicectomie.

Fig. 7. Obs. XIV (Dr Froehlich). 13-12-1929. — Éclaircissement de la base. Réduction de la cavité.

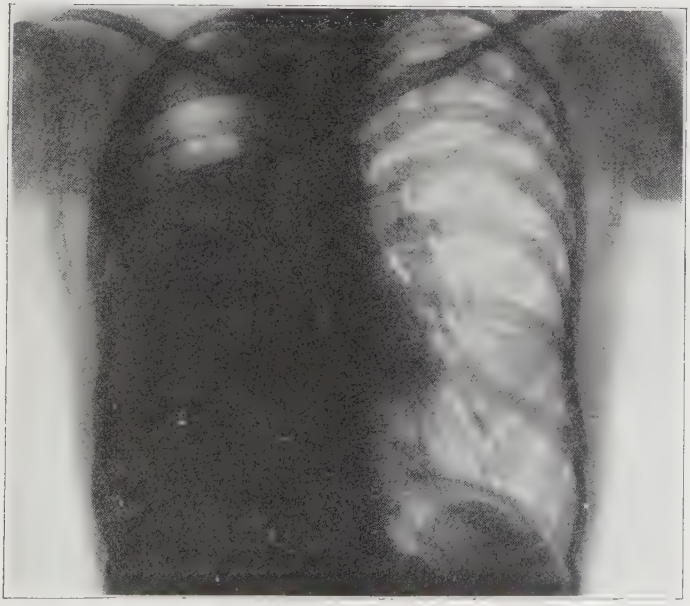

Fig. 8. Obs. XIV (Dr Froehlich). 13-3-1930. — Atélectasie de la base.

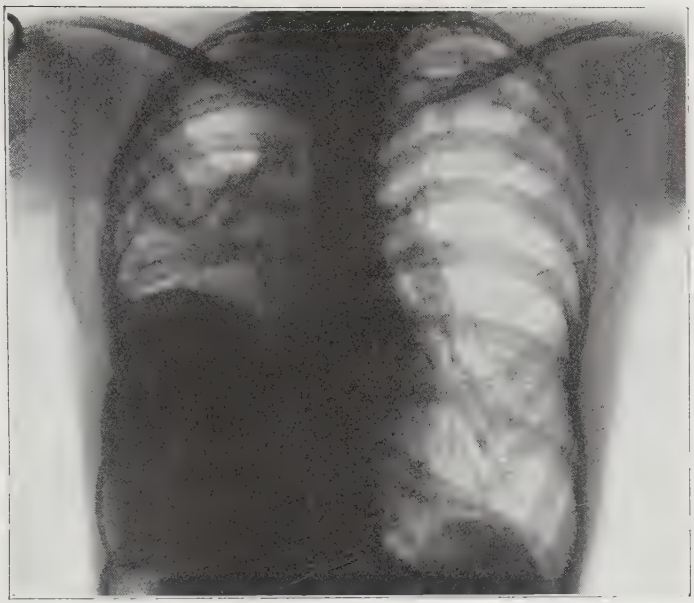

Fig. 9. Obs. XIV (Dr Froehlich). 13-9-1930. — Nouvel éclaircissement de la base de courte durée.

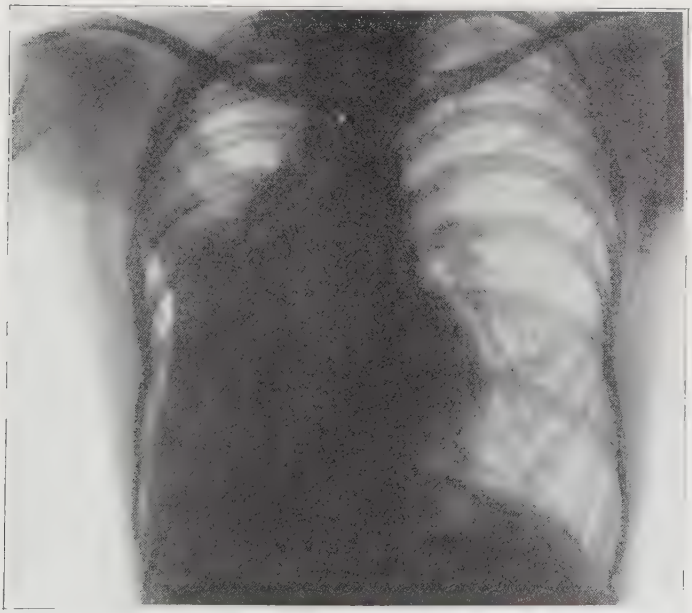

Fig. 10. Obs. XIV (Dr Froehlich). 13-11-1930. — Opacité complète de la base. PNO partiel.

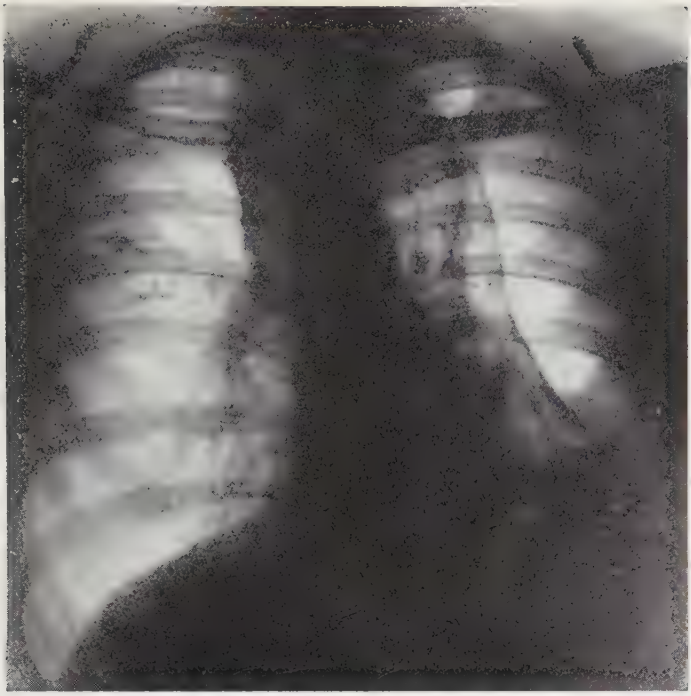

Fig. 11. Obs. XXVII (Dr Jeanneret). 15-9-1933. — Lobe supérieur droit rétracté.

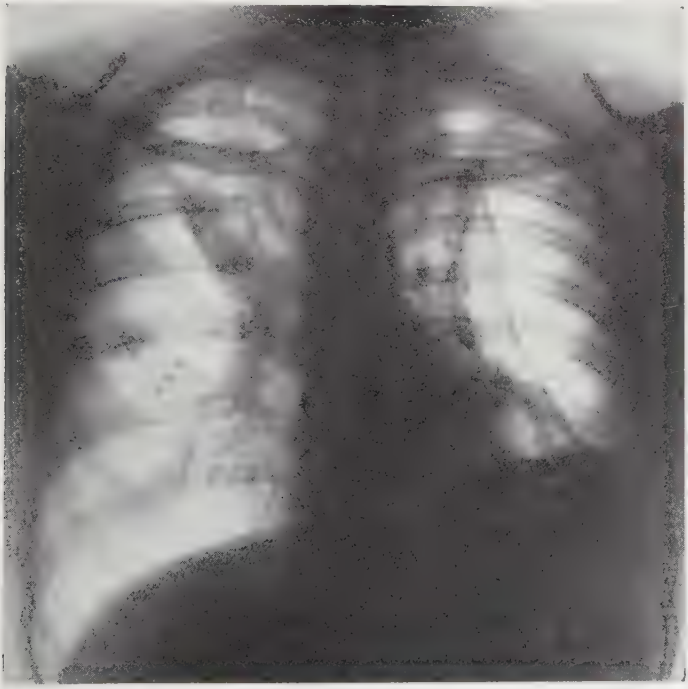

Fig. 12. Obs. XXVII (Dr Jeanneret). 18-10-1933. — « Ouverture lobaire » un mois après.

Fig. 13. Obs. XXVII (Dr Jeanneret). 17-4-1929. — Trois ans avant. Comparer avec les précédentes le déplacement de la scissure et des calcifications.

Fig. 14. Obs. XXX (Dr Cardis). 4-8-1933. — Fines lésions sous-claviculaires droites. Densification péribilaire.

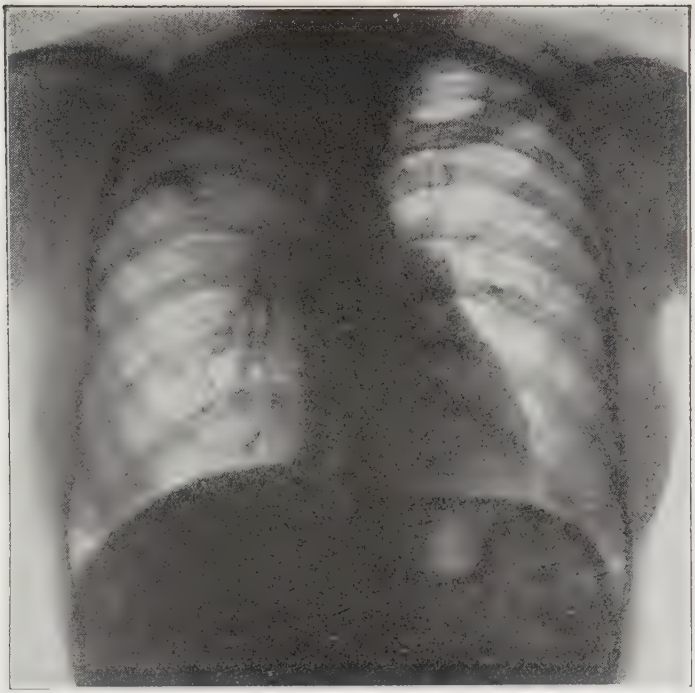

Fig. 15. Obs. XXX (Dr Cardis). 29-8-1933. — Atélectasie du lobe supérieur droit. Symphyse pleurale.

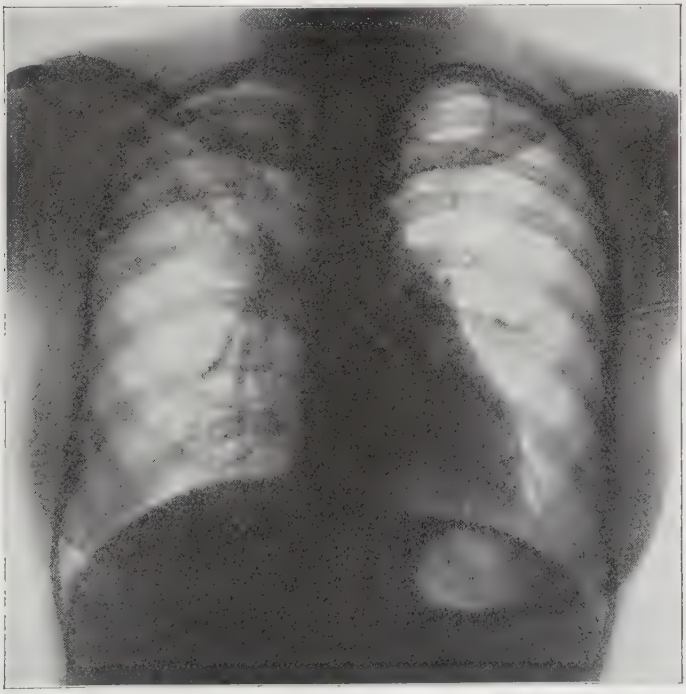

Fig. 16. Obs. XXX (Dr Cardis). 26-9-1933. — Disparition rapide de l'opacité lobaire.

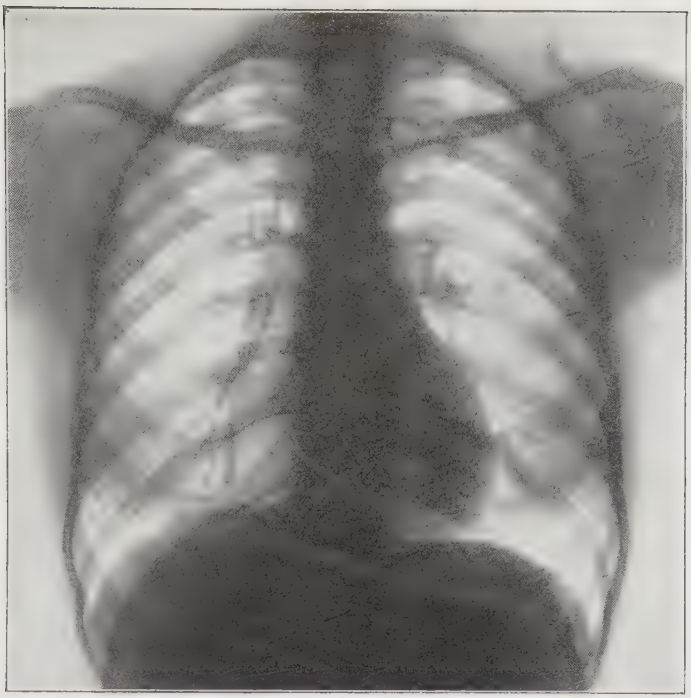

Fig. 17. Obs. XXXI (Dr Cardis). 1-5-1933. — Infiltrations sous-claviculaires.

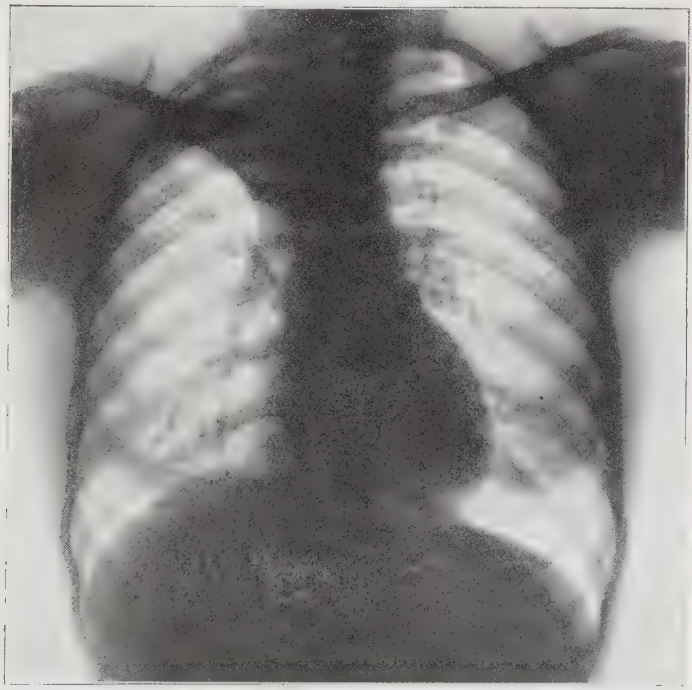

Fig. 18 Obs. XXXI (Dr Cardis). 2-8-1933. — Atélectasie massive du lobe supérieur droit.

Fig. 19. Obs. XXXI (Dr Cardis). 4-8-1933. — Collapsus atélectasique du lobe supérieur droit.

Fig. 20. Obs. XXXI (Dr Cardis). 16-8-1933. — Éclaircissement du lobe supérieur droit atélectasie et immobile.

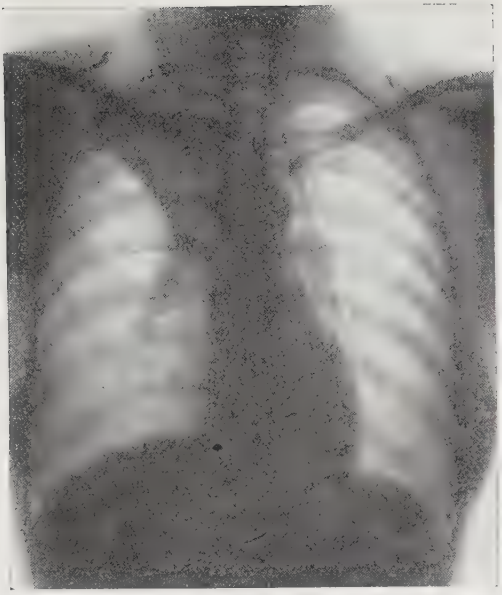

Fig. 21. Obs. XXXII (Dr Houriet). 31-7-1934. — Atélectasie du lobe supérieur droit.

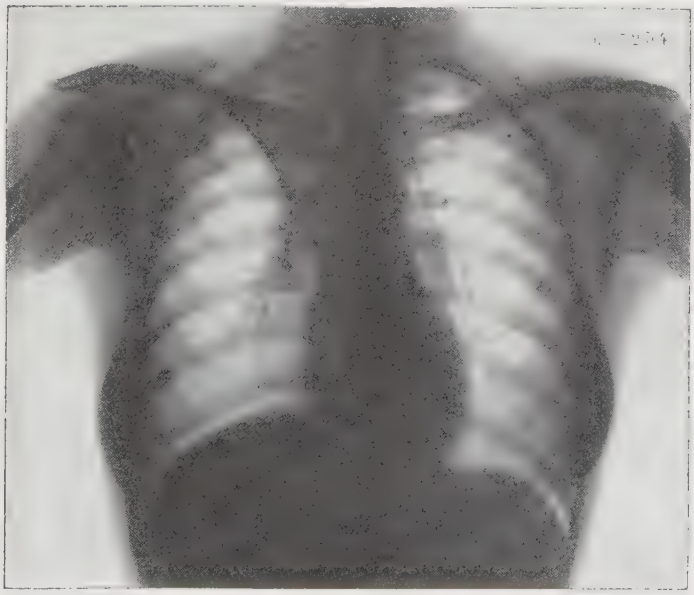

Fig. 22. Obs. XXXII (Dr Houriet). 23-8-1934. — Un mois plus tard.

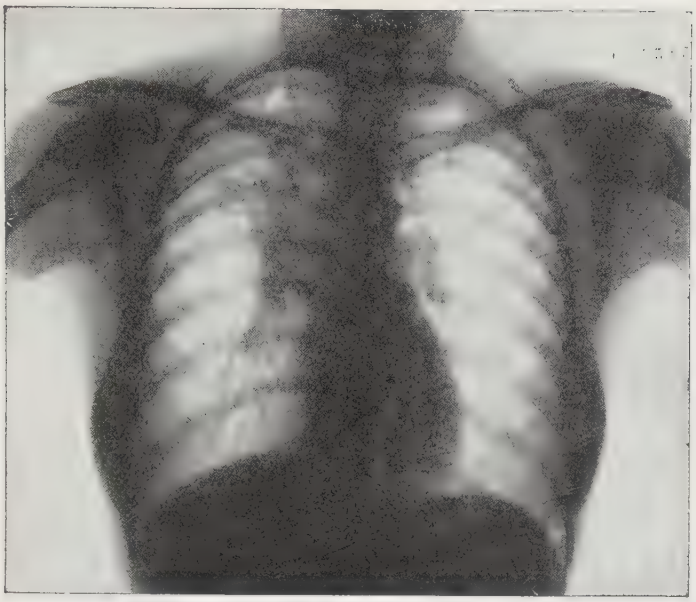

Fig. 23. Obs. XXXII (Dr Houriet). 14-9-1934. — Disparition brusque de l'atélectasie, ouverture lobaire.

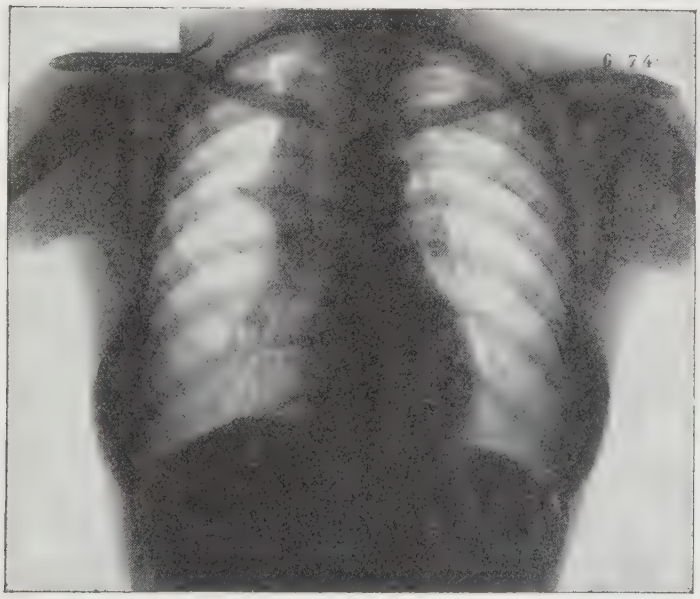

Fig. 24. Obs. XXXII (Dr Houriet). 6-11-1934. — A la création du PNO collapsus atélectasique du lobe postérieur droit.

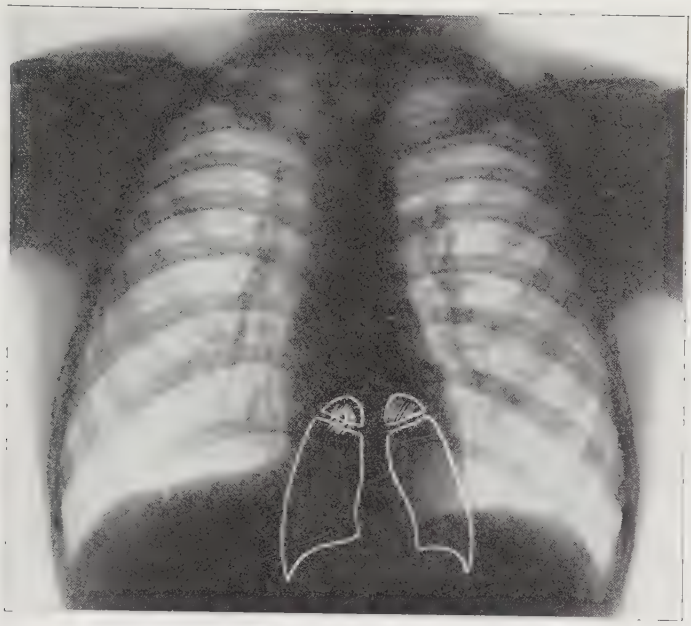

Fig. 25. Obs. XXXV. 12-9-1933. — Cavité rétro-claviculaire.

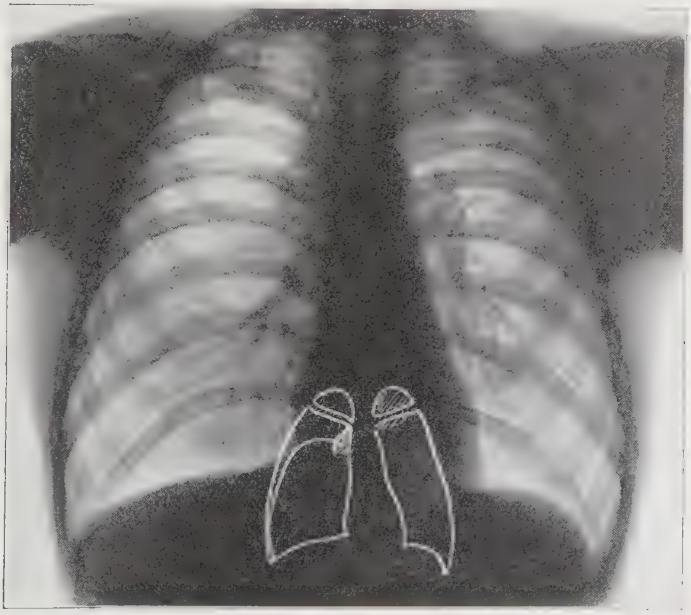

Fig. 26. Obs. XXXV. 24-3-1934. — Rétraction élective du lobe supérieur autour des vestiges de la cavité. Large expansion des lobes inférieurs.

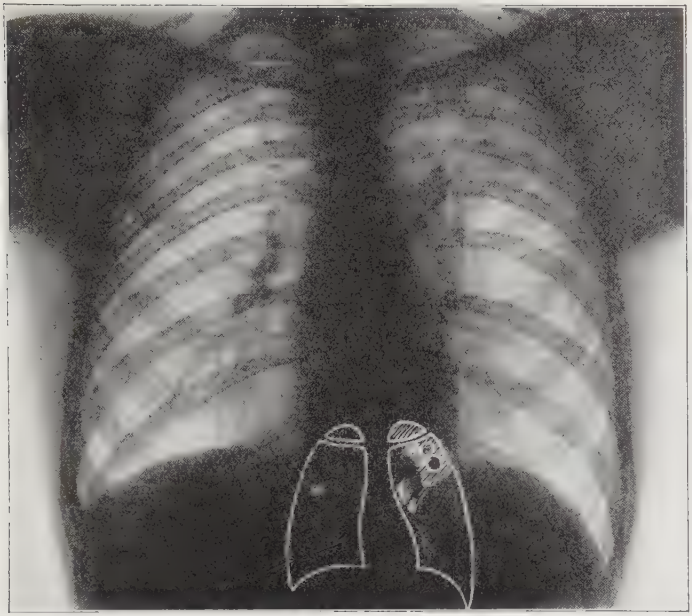

Fig. 27. Obs. XXXVI. 6-12-1934. — Deux cavités sous-claviculaires.

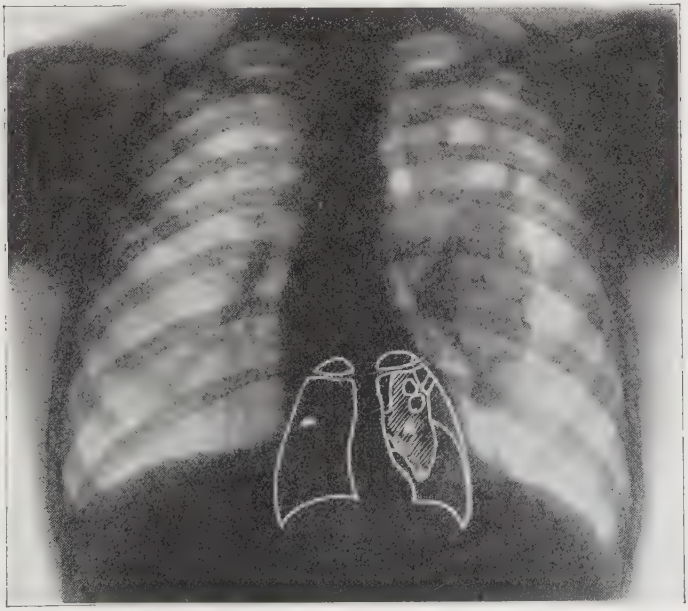

Fig. 28. Obs. XXXVI. 11-2-1935. — Collapsus électif du lobe supérieur
Large expansion du lobe inférieur.

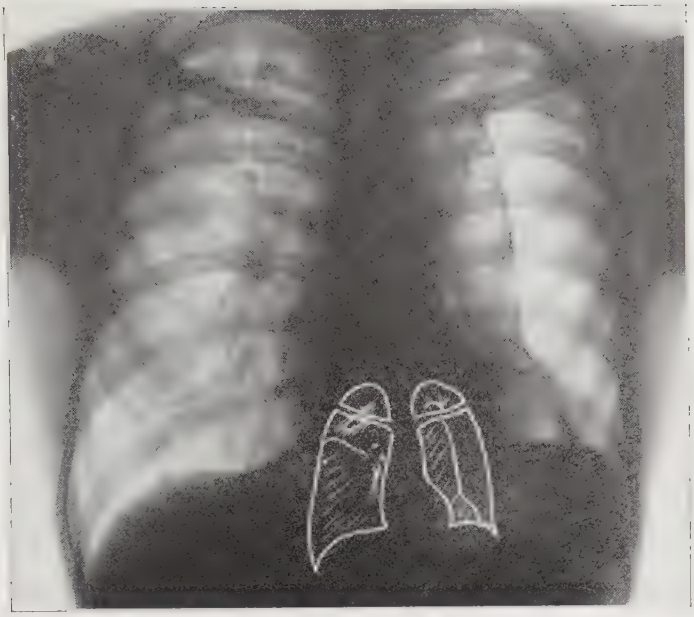

Fig. 29. Obs. XXXVII. 14-1-1935. — Cavité sous-claviculaire droite dans un parenchyme relativement clair. Ligne scissurale sous-jacente.

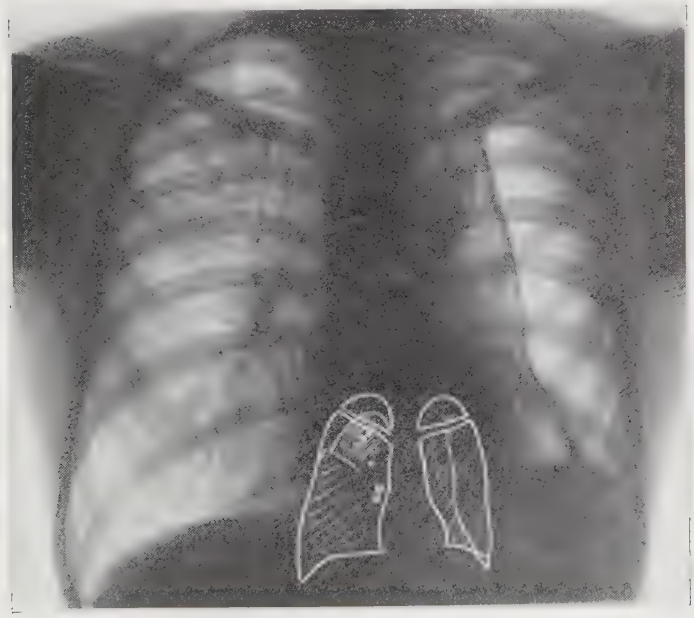

Fig. 30. Obs. XXXVII. 23-1-1935. — Film pris dix minutes après la première insufflation. Rétraction et immobilisation élective du lobe supérieur.

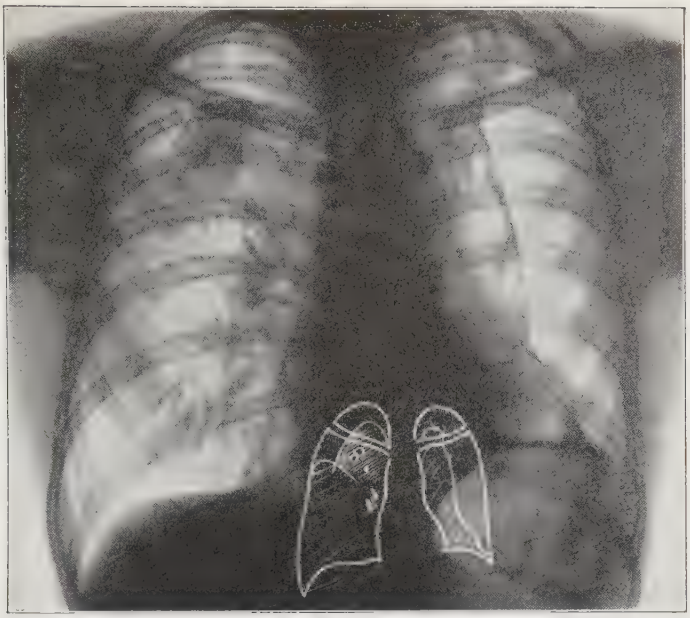

Fig. 31. Obs. XXXVII. 24-1-1935. – Film pris vingt-quatre heures après la première et avant la deuxième insufflation. Rétraction élective et opacité du lobe supérieur augmentées.

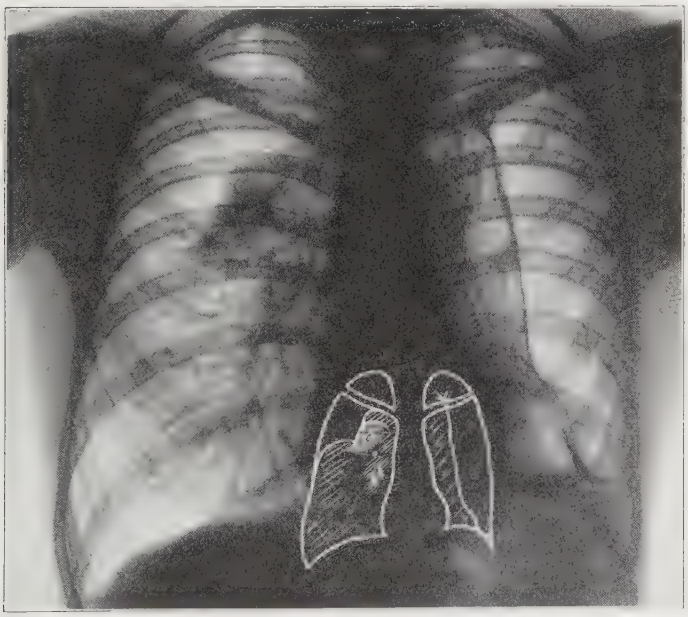

Fig. 32. Obs. XXXVII. 26-1-1935.— Film pris soixante-douze heures après la première insufflation. En inspiration : lobes inférieurs dilatés à la paroi, immobilité du lobe supérieur.

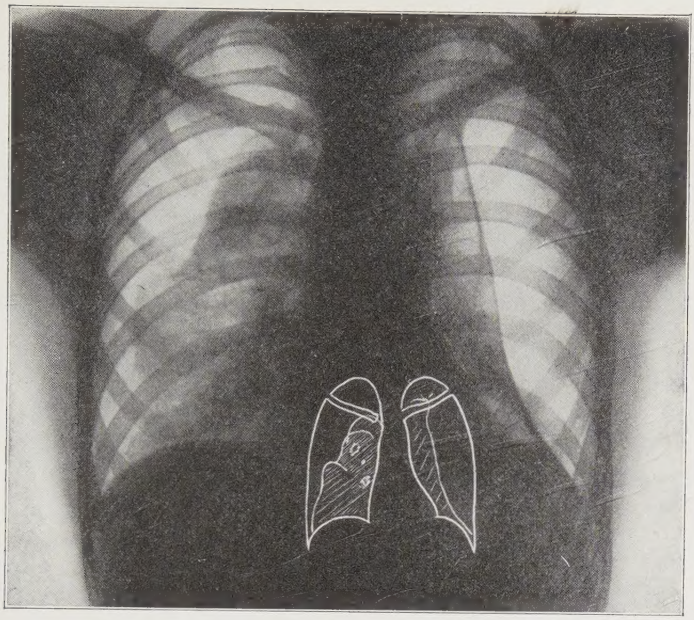

Fig. 33. Obs. XXXVII. 26-1-1935. — En expiration : à comparer avec le précédent. Lobes inférieurs largement détachés de la paroi.

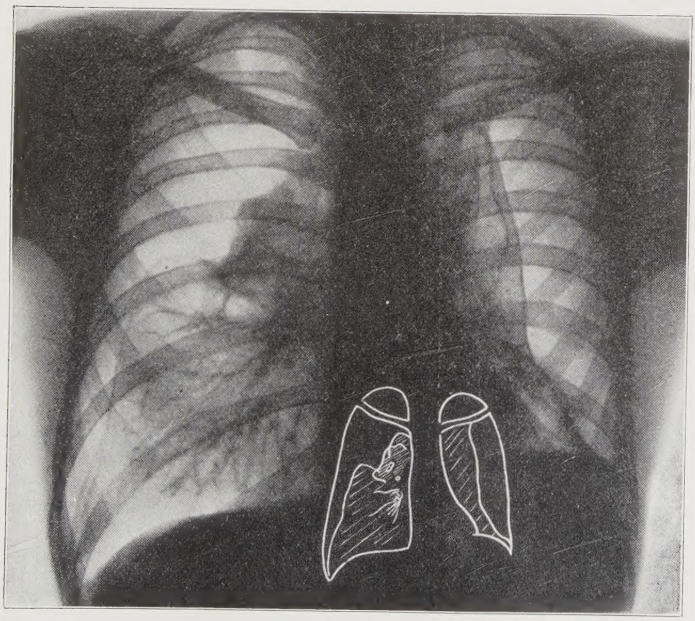

Fig. 34. Obs. XXXVII. 2-2-1935.— Un mois après la création du PNO, le lobe supérieur est entièrement rétracté et atélectasié autour des vestiges de la cavité.